

超音波検査実績作成の手引き

【基本的注意事項】

- 1) **健診以外の領域・・・合計 20 症例あること** 健康診断、人間ドックなどで作成した症例は対象とならない。
健診領域・・・合計 10 症例あること 健康診断、人間ドックなどで作成した症例が対象となる。
受験者自身が実際に検査を施行した症例であること。疾患コードの症例数を満たしていること。
疾患内容内訳の「その他」については、有無を問わない。
- 2) 超音波専門医または超音波指導検査士の署名が全症例すべてにあること。
超音波専門医、超音波指導検査士に確認いただくこと
①受験者が確実にその検査を施行したか。
②抄録の記載が超音波検査実績作成にあたっての注意点に従って記載されているか。
ただし、超音波指導検査士からの署名が得られるのは、受験領域が体表臓器領域・消化器・泌尿器・産婦人科、血管領域の者に限ります。また、体表臓器領域の指導検査士は受験領域が体表臓器領域、腹部領域の指導検査士は受験領域が消化器・泌尿器・産婦人科領域、血管領域の指導検査士は受験領域が血管領域に限り推薦が可能です。
- 3) 基本的には最終診断（必ずしも病理組織学的な診断がつかなくてもよい）に記載された疾患の症例とする。ただし、健診領域は最終診断名不要。
- 4) 主要な超音波診断の根拠となる写真を貼付すること。複数枚の貼付を基本とするが、1枚で典型例であると診断できる場合は1枚でも可。写真は診断に耐える画質であること（コピーも可）。**写真の個人情報（氏名、I D、生年月日）は必ず削除するか、読み取れないように消去すること。**
- 5) 画像をどのように解釈したかがわかるように、貼付した写真に対応する手書きスケッチ（**鉛筆書き可**）を記入すること（血管領域については、見本のようなパソコンによるスケッチでも可）。スケッチには、主要所見の端的な説明を添えること。また、病変部位の超音波所見の記載のみでなく、解剖が分かるように描出されている血管や臓器、筋肉などの説明も加えること。なお、自分の手での正確にスケッチ（描写）することは重要な作業であり、評価項目の1つとしている。
- 6) 具体的疾患の詳細については「**超音波検査士研修ガイドライン**」を参照する。また、本会「用語・診断基準委員会」の診断基準等も試験対象範囲とする。
- 7) 内容は簡潔で読みやすいものであること。
- 8) 合否判定は【書類審査】の評価と【筆記試験（臨床領域）】・【筆記試験（基礎領域）】各々の正答率がすべて60%以上とする。
- 9) 申請書類の再提出はできない。「診断と異なる所見記載」「間違った用語の使用」「誤字脱字」などは減点対象であり、「個人情報の消去もれ」も大きな減点対象となる。**
- 10) 同一患者で複数の疾患（所見）がみられる場合は、それぞれを対象として別々の症例として取り扱わないこと。
ただし血管領域のみ、2症例までは別な疾患コードとして申請できる。
- 11) 過去の試験で提出したものと同一症例を用いて作成した超音波検査実績書類を提出することができる。
ただし、受験する回の様式に書き直し、専門医あるいは指導検査士から改めて署名を得ること。
また、過去の受験時の審査で合格であっても、審査基準は見直されることがあるので、改めての審査で不合格となることがあるので必ず見直しをすること。

【超音波検査所見 記載の注意点】

- 1) 各疾患に必要な評価項目を網羅した上で、検査結果の全体像がわかるように所見を記載すること。
- 2) 正確な超音波用語を使用すること。
「[医用超音波用語集](#)」や「[超音波検査士研修ガイドライン](#)」を参照のこと。
- 3) 悪性腫瘍に関しては所属リンパ節の状態についても（たとえ異常がなくとも）記載すること。
- 4) 大きさ（腫瘍径など）に関しては、適切な記号を使用すること。
(正) 2.1×3.5 cm (誤) φ2.1*3.5 cm (φは直径を意味する)
- 5) 略語を使用するときは、必ず最初に説明を加えること。
例 FNAC (fine needle aspiration cytology; 穿刺吸引細胞診)
- 6) 各施設で独自に使用していると思われる用語、略語、診断基準などについてはその使用を控えること。
- 7) 「所見欄」には“カテゴリー”は書かない。もし記載する場合には、必ずその根拠を「考察欄」に記載すること。
- 8) ミリメートル表示について、小数点以下は四捨五入して記載すること。

ただし、産婦人科及び血管領域は、必要に応じて0.1mm単位まで記載すること。

【超音波所見と臨床診断との関連について】

診療における当該超音波検査の役割がわかるように、超音波所見と臨床診断との関連を記載する。臨床症状、理学所見、検査所見、他の画像診断などを多角的に考察し、超音波所見との関連や超音波診断に至った理由について記載する。また病理学的に診断のついた症例や手術症例に関しては超音波検査所見や超音波診断と比較し、さらに考察を加える。治療法選択や予後予測に関する考察なども重要である。

【最終診断】

細胞診、組織診、摘出標本（手術）、剖検などにより病理組織学的に診断のついた症例の提示が望ましいが、症状・検査・他の画像検査の結果から総合的に判断・診断された症例、あるいは経過を追って臨床的に推定・診断した症例を記載してもよい。

【超音波診断医名（担当医）】

「超音波診断医」とは各施設の超音波検査担当医のことであり、自署欄の「認定超音波専門医」と一致する必要はない。（認定超音波専門医資格の有無は問わない）

【健診領域について】

第34回超音波検査士認定試験より、健診領域の書類審査を大きく変更しました。受験生の撮影技術や超音波解剖の理解の評価に重きを置いた書類審査となりました。書類審査は(1)「撮影技術と解剖」と(2)「超音波検査実績」の2本立てとなり、必要症例数は20例から10例となりました。詳しくは次頁以降をお読みください。

健診領域は自覚症状のない方を対象とした検査を対象としています。自覚症状のある方を対象として行った検査の提出は対象となりません。健診領域の抄録は、健（検）診施設あるいは健（検）診部門で健（検）診目的で行った検査症例に限るものとします。

●各領域の疾患コード、疾患内容内訳、症例数、超音波診断報告書抄録見本は、次頁以降に記載します。

健診、体表臓器、循環器、消化器、泌尿器、産婦人科、血管の順番です。

●下記の見本において、「様式3の2」「様式4」は、専門医の推薦様式としておりますが、指導検査士による推薦様式もあります。該当する方をダウンロードしてご利用ください。

●自署及び捺印がある様式については、自署のみとし、捺印不要となりました。

「健診領域」の書類審査の変更について

健診領域の超音波検査士に求められることは、臨床症状のない被験者の「異常所見の拾いあげ」であり、そのためには超音波解剖を踏まえた上で、対象臓器をくまなくきちんと検査できることが基本である。各受験者の撮影技術および超音波解剖の理解力を評価するために、成人健常者 1 名の対象臓器を網羅した一連の腹部超音波画像とそのすべての画像（大体 20 断面前後）に血管や臓器など、主要な臓器の説明を加えたスケッチを提出する「撮影技術と解剖」を書類審査に新たに加えることとした。なお、提出する一連の腹部超音波画像は対象臓器がくまなく撮影できているかを評価する画像です。

「超音波検査実績」の提出必要症例数は健診領域のみ 10 症例とする。

「健診領域」の書類審査について

書類審査は(1)「撮影技術と解剖」と(2)「超音波検査実績」の 2 本立てとする。

(1)「撮影技術と解剖」

目的：

受験者の腹部超音波検査の撮影（走査）技術および超音波解剖の理解力を評価する。

方法：

成人健常者 1 名（軽度の異常は容認）の一連の腹部超音波画像とすべての画像に臓器や血管など、主要な臓器の説明を加えたスケッチの提出。一連の腹部超音波画像は対象臓器がくまなく撮影できているかを評価する画像である。なお、一連の腹部超音波画像の上限は 30 断面までとし、1 枚の写真で 2 分割画像の場合は 2 断面として数える。健診領域用（様式 3 の 3）を利用すること。

提出超音波画像の評価法：

上腹部領域の対象臓器をくまなく観察することは必須である。とりわけ観察が不十分となりやすい以下に示す領域が明瞭に描出されているかを重視して評価する。

- ・ 肝臓：肝左葉外側区域、尾状葉、肝静脈、門脈、肝右葉横隔膜下。
- ・ 胆嚢：胆嚢頸部、胆嚢底部。
- ・ 胆管：肝外胆管（肝門部領域胆管）、膵内胆管（遠位胆管）。
- ・ 膵臓：膵頭部（縦走査、横走査の 2 方向）、膵体部主膵管、膵尾部。
- ・ 脾臓：脾上縁、脾下縁、脾門部。
- ・ 腎臓（左右）：腎上縁、腎下縁、中心部エコー像
- ・ 大動脈：左右総腸骨動脈分岐部までの長軸像

尚、ゲインの調整、STC の調整、フォーカスの調整、探触子の腹壁密着程度、画像のブレ、多重反射などのアーチファクトの有無といった描出状況等についても評価する。

(2) 「超音波検査実績」

提出必要症例数は10症例とする。健診領域用(様式3の2)を利用すること。尚、健診領域のみ10症例であることに注意すること。

疾患コード	疾患内容内訳	症例数
F-1	肝臓	2例以上
F-2	胆嚢・肝外胆管	2例以上
F-3	膵臓	1例以上
F-4	脾臓	1例以上
F-5	腎臓	2例以上
F-6	乳腺・甲状腺・副甲状腺	有無は問わない
F-7	その他(頸動脈、腹部大動脈(腹部大動脈瘤、腹部大動脈解離など)、リンパ節)	有無は問わない

*** 必ず提出する疾患症例は8例、残り2例はF1～F7から選択してください。**

- * F-1～7で、同一診断名の良性疾患(肝嚢胞、胆嚢結石など)の重複は認めない。
- * F-1～7で、類似した超音波所見を呈する症例の重複は認めない。
- * F-6(乳腺)においては両側乳腺および腋窩リンパ節の状態についても(たとえ異常がなくとも)記載すること。
- * F-6(甲状腺)においては甲状腺両葉の状態についても(たとえ異常がなくとも)記載すること。
- * F-6(副甲状腺)においては左右上下の4腺の状態についても(たとえ異常がなくとも)記載すること。
- * F-7(その他)とは、頸動脈、腹部大動脈(腹部大動脈瘤、腹部大動脈解離など)、リンパ節腫大、液貯留(腹腔内液貯留、胸腔内液貯留、心腔内液貯留)、腹部腫瘤(腹腔内腫瘤、後腹膜腫瘤、骨盤内腫瘤など)などである。
- * F-7(その他)における頸動脈症例の提出上限数は1例までとする。その際、日本超音波医学会ホームページの「診断基準」の項を参照し、「超音波による頸動脈病変の標準的評価法」に準じて記載すること。
- * 一般に心エコーは健診(検診)として広く行われていないため、F-7(その他)には心疾患や冠動脈疾患は含めない。
- * F-7(その他)に体表臓器(皮膚・皮下軟部組織、関節・骨・筋肉組織、耳下腺、顎下腺)は含めない。
- * F-7(その他)に泌尿器領域(膀胱、前立腺など)および婦人科領域(子宮、卵巣など)は含めない。
- * 同一患者で複数の疾患(所見)が見られる場合は、それぞれを対象とした別々の症例として扱わないこと。同一患者の重複提出は認めない。

例1:「胃癌+肝転移+腹部リンパ節転移」の場合に「腹部リンパ節転移」を対象とするなら、F-7(その他)としてよいが、そのときは同一症例をF-7(その他-胃癌)やF-1(肝臓-転移性肝腫瘍)として提出することはできない。

例2:「脂肪肝+胆嚢結石」の場合に「脂肪肝」をF-1(肝臓)で用いるなら、同一症例をF-2(胆嚢-胆嚢結石)として提出することはできない。

- * 日常業務で記載する報告書ではなく、検査技師の資格を審査される書類であることを認識して作成すること。対象臓器だけでなく、正常部分(臓器)についても(たとえ異常がなくとも)記載すること。
- * 超音波検査所見の記載欄に病名を記載しないこと。

悪い例:胆嚢に結石を認める 良い例:胆嚢内腔に音響陰影を伴うストロングエコーを認める。

悪い例:肝臓に径3cmの嚢胞を認める 良い例:肝臓に後方エコーの増強を伴う径3cmの無エコー腫瘤を認める。

- * 略語は、ごく一般的なもの以外は使用しないこと。略語を使用する場合は最初に正式用語を書き、その後()内に略語を記載すること。

例: Rokitansky Aschoff sinus (RAS)

- * 大きさに関して、ミリメートル表示の場合は小数点以下は四捨五入して記載すること。
- * スケッチでは、無エコー部分(嚢胞や血管)は白、エコーのある部分は黒で表現すること。

※走査方法は必ず記載すること

超音波画像はフォーカスポイントを含め、提出願います。オートフォーカスを使用している場合は、書類中の下記の口にチェックをいれてください。

オートフォーカス使用

健診領域用

(必ず記載すること) 受付No. _____

健診領域用 (様式 3 の 1)

超音波検査実績

日本超音波医学会理事長 殿

超音波検査実績一覧および抄録に記載のある超音波検査は、下記の受験者が当施設において施行したことを証明する。

20〇〇 年 〇 月 〇 日

施設名 超音波病院 役 職 検査部部长

所在地 東京都神田淡路町 〇- 〇- 〇 氏 名

TEL 03-1234-5678 (自署) 超音波 六郎

*本証明書の証明者は本会認定の超音波専門医である必要はありません。超音波検査を施行した施設の臨床責任医師に署名をもらってください。
医師がいな場合、施設の責任者(常勤するもの)でも結構ですが、受験生本人による証明は認められません。

受験者氏名 神田 一郎 受験臨床領域 健診領域

生年月日 19 〇〇 年 〇 月 〇 日生(男・女)

撮影技術と解剖

総画像数	検査年月日	年齢	性別	
18	20〇〇年 4月 1日	44	男	

超音波検査実績

*抄録は疾患コードの順で記載すること(様式3の2も同様)

抄録番号	検査年月日	年齢	性別	疾患コード
1	20〇〇年 1月 13日	44	男	F-1
2	20〇〇年 1月 14日	56	女	F-1
3	20〇〇年 1月 20日	30	女	F-2
4	20〇〇年 1月 21日	40	男	F-2
5	20〇〇年 1月 27日	35	男	F-3
6	20〇〇年 1月 28日	28	女	F-4
7	20〇〇年 2月 3日	35	女	F-5
8	20〇〇年 2月 4日	46	男	F-5
9	20〇〇年 2月 10日	50	女	F-6
10	20〇〇年 2月 11日	27	男	F-7

※検査を施行した施設が複数の場合は、施設毎の書類を提出してください。

健診領域用

(必ず記載すること) 受付No. _____

本症例について※いずれかにチェックする この症例は初めての提出である。 過去に提出したことがある。

提出したことがある方は試験の回を記載してください。 第_____回検査士試験 健診領域用 (様式3の3)

*様式3の3は両面にする必要はありません。

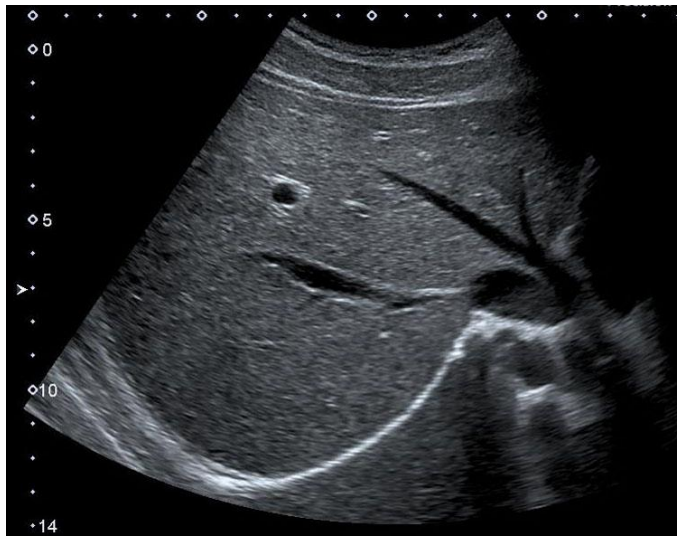*健診領域用 (様式3の3) には超音波専門医の署名は不要です。

撮影技術と解剖

このページの番号	1 枚目	総画像数	18 枚	受験者氏名	神田 一郎
----------	------	------	------	-------	-------

*用紙1枚に写真1枚 (1断面、2分割像の時は2断面) を貼付すること

[写真貼付欄] 写真の個人情報 (氏名、ID、生年月日) は必ず削除するか、読み取れないように消去すること。
 ※写真裏面に、受験者氏名・受験領域・抄録番号を付記し、はがれないように貼付すること。あるいは、電子画像をコピー&ペーストで貼り付けてもよい。



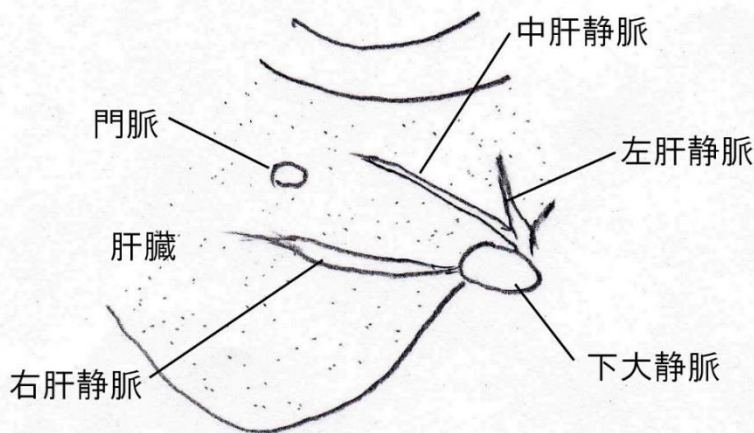
(走査法: 右季肋下斜走査) ※走査方法は必ず記載すること

(超音波画像はフォーカスポイントを含め、提出願います。オートフォーカスを使用している場合は、下記の□にチェックをいれてください。)

オートフォーカス使用

[スケッチ記入欄]

※スケッチは手書きとする。鉛筆書き可。スケッチには主要な臓器名や血管名を記載すること。



(シェーマの説明文は誤解を招かぬよう、タイプしています。提出書類のシェーマの説明文は手書きで記載願います。)

記入例

健診領域用

(必ず記載すること) 受付No. _____

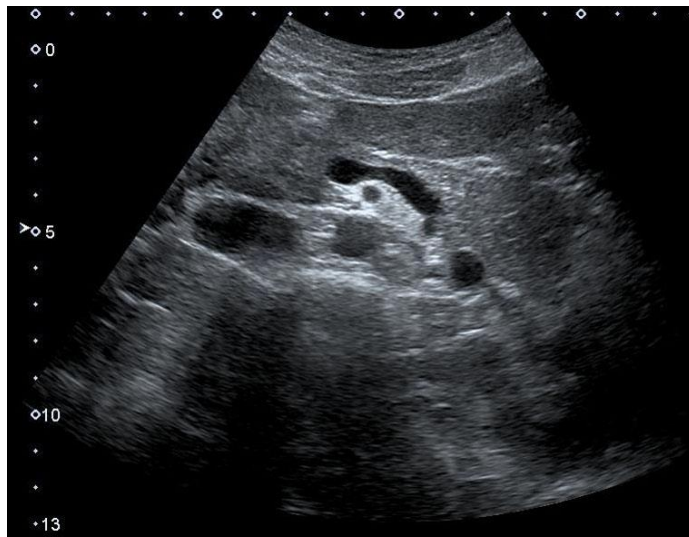本症例について※いずれかにチェックする この症例は初めての提出である。 過去に提出したことがある。
 提出したことが有る方は試験の回を記載してください。 第____回検査士試験 健診領域用 (様式3の3)
 *様式3の3は両面にする必要はありません。
 *健診領域用 (様式3の3) には超音波専門医の署名は不要です。

撮影技術と解剖

このページの番号	2 枚目	総画像数	18 枚	受験者氏名	神田 一郎
----------	------	------	------	-------	-------

*用紙1枚に写真1枚 (1断面、2分割像の時は2断面) を貼付すること

写真貼付欄 写真の個人情報 (氏名、ID、生年月日) は必ず削除するか、読み取れないように消去すること。
 ※写真裏面に、受験者氏名・受験領域・抄録番号を付記し、はがれないように貼付すること。あるいは、電子画像をコピー&ペーストで貼り付けてもよい。



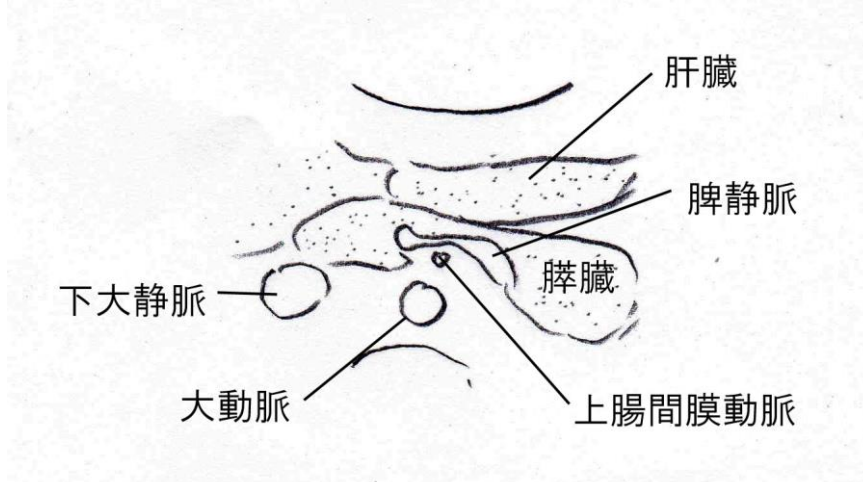
(走査法: 正中季肋下横走査) ※走査方法は必ず記載すること

(超音波画像はフォーカスポイントを含め、提出願います。オートフォーカスを使用している場合は、下記の□にチェックをいれてください。)

オートフォーカス使用

[スケッチ記入欄]

※スケッチは手書きとする。鉛筆書き可。スケッチには主要な臓器名や血管名を記載すること。



(シェーマの説明文は誤解を招かぬよう、タイプしています。提出書類のシェーマの説明文は手書きで記載願います。)

記入例

健診領域用

(必ず記載すること) 受付No. _____

本症例について※いずれかにチェックする この症例は初めての提出である。 過去に提出したことがある。

提出したことが有る方は試験の回を記載してください。 第_____回検査士試験 健診領域用 (様式3の2)

*様式3の2は両面にする必要はありません。

超音波検査実績

超音波診断報告書抄録

受験者氏名 _____ 神田 一郎 _____ 受験臨床領域 _____ **健診領域** _____

抄録番号	1	年齢	44	性別	男
施設名	超音波病院			疾患コード	F-1
検査年月日	20〇〇年1月13日	超音波診断医名(担当医)	超音波 太郎		
[超音波検査所見] 肝 S4、中肝静脈に接して 21x14mm 大の境界明瞭不整な高エコー域を見る。中心部分は等エコー、辺縁部は帯状の高エコーを呈する (marginal strong echo)。後方エコーはわずかに増強を見る。体位変換にて内部エコーの変化を認める (chameleon sign)。 肝表は平滑、肝縁は鋭、内部エコーは均一、エコーレベルは正常。 胆嚢内腔に 3mm の高エコーを呈する有茎性隆起性病変を見る。胆嚢粘膜面は平滑で不整なし。胆嚢腫大無く、胆嚢壁肥厚は見られない。 右腎に 8mm の後方エコー増強を伴う無エコー域を見る。 膵臓、脾臓、左腎、大動脈に明らかな異常所見は見られない。 有意な腹部リンパ節腫張無く、腹水貯留は見られない。					
[超音波所見から考えられる臨床診断] 1. 肝血管腫 2. 胆嚢ポリープ (コレステロールポリープ) 3. 右腎嚢胞					

公益社団法人日本超音波医学会理事長 殿

公益社団法人日本超音波医学会の定める超音波検査士認定試験を受験する基準に十分な抄録であることを認めます。

公益社団法人日本超音波医学会
認定超音波専門医氏名
(自署)

(専門医番号 (FJSUM No) _____)

健診領域用

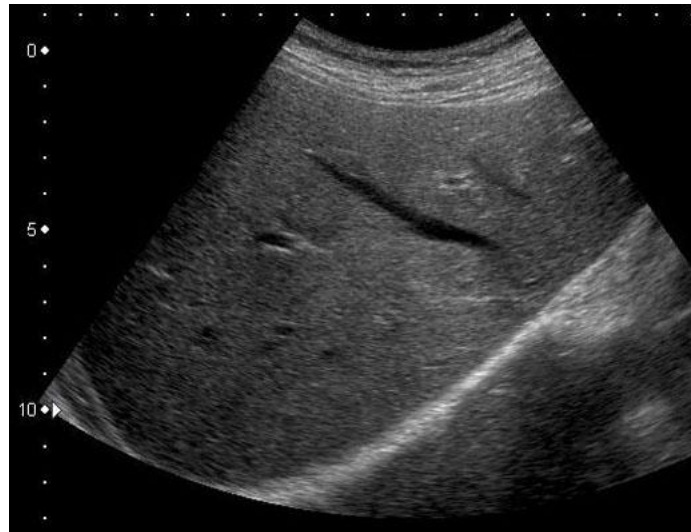(必ず記載すること) 受付No. _____

本症例について※いずれかにチェックする この症例は初めての提出である。 過去に提出したことがある。
提出したことが有る方は試験の回を記載してください。 第 _____ 回検査士試験 健診領域用 (様式3の2)

抄 録 番 号	1	受 験 者 氏 名	神田 一郎
---------	---	-----------	-------

[写真貼付欄] 写真の個人情報(氏名、ID、生年月日)は必ず削除するか、読み取れないように消去すること。

※写真裏面に、受験者氏名・受験領域・抄録番号を付記し、はがれないように貼付すること。あるいは、電子画像をコピー&ペーストで貼り付けてもよい。



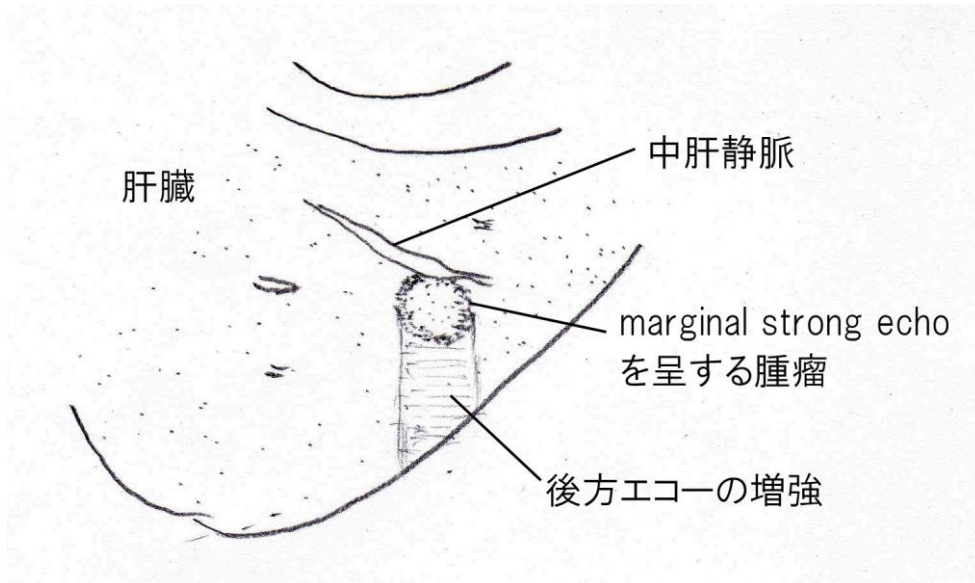
(走査法: 右季肋下斜走査) ※走査方法は必ず記載すること

(超音波画像はフォーカスポイントを含め、提出願います。オートフォーカスを使用している場合は、下記の口をチェックをいれてください。)

オートフォーカス使用

[スケッチ記入欄]

※スケッチは手書きとする。鉛筆書き可。スケッチには主要な臓器名や血管名を記載すること。



(シエマの説明文は誤解を招かぬよう、タイプしています。提出書類のシエマの説明文は手書きで記載願います。)

健診領域の見本はここまでです。以下 各様式の見本を掲載します。

(様式3の2は、体表臓器、循環器、消化器、泌尿器、産婦人科、血管の順)

超音波検査実績

日本超音波医学会理事長 殿

超音波検査実績一覧および抄録に記載のある超音波検査は、下記の受験者が当施設において施行したことを証明する。

2000 年 〇月 〇日

施設名 〇〇病院 役 職 院長

所在地 東京都千代田区神田淡路町2-23-1 氏 名 神 太 郎

(電話) 03-6380-3711 (自署)

*本証明書の証明者は本会認定の超音波専門医である必要はありません。超音波検査を施行した施設の臨床責任医師に署名をもらってください。医師がいない場合、施設の責任者(常勤するもの)でも結構ですが、受験生本人による証明は認められません。

受験者氏名 受験臨床領域

生 年 月 日 19 年 月 日生 (男・女)

*抄録は疾患コードの順で記載すること (様式3の2も同様) *健診領域は健診領域用(様式3の1)を用いること

Table with 6 columns: 抄録番号, 検査年月日, 年齢, 性別, 最終診断名, 疾患コード. It contains 20 rows of examination records.

※検査を施行した施設が複数の場合は、施設毎の書類を提出してください。

第〇回超音波検査士認定試験受験者推薦状

※本用紙は第〇回超音波検査士認定試験申請時のみに、利用可能です。

公益社団法人日本超音波医学会理事長 殿

受験者氏名 超音波 太郎

生年月日 19 〇〇年 〇〇月〇〇日生 (男・女)*

*いずれかに〇をつけてください。

上記の者は、日本国の看護師・准看護師・臨床検査技師・診療放射線技師の何れかの免許を有し、その人格及び見識を備えており、かつ臨床経験が基準に十分達していることを認めます。

また、本試験受験にあたり提出する超音波検査実績は、受験者自身が検査を行い画像も撮影した症例であることを本人に確認しました。(ただし、体腔内超音波検査(経直腸・経膈走査を含む)は、医師が施行し受験者自身が超音波記録を行った症例とする。)

20 〇〇年 〇〇月 〇〇日

公益社団法人日本超音波医学会

認定超音波専門医 所属施設名 〇〇 〇〇

認定超音波専門医氏名 (自署) 〇〇 〇〇

(専門医番号 (FJSUM No) -〇〇〇〇〇)

体表臓器

疾患コード	疾患内容内訳	症例数
A-1	乳腺疾患	6例以上
A-2	甲状腺疾患	5例以上
A-3	副甲状腺(上皮小体)・リンパ節疾患	2例以上
A-4	その他	

- * A-1 : 疾患例 : 線維腺腫、葉状腫瘍、乳管内乳頭腫、乳腺症、乳腺炎、女性化乳房症、非浸潤性乳管癌、浸潤性乳管癌 (乳頭腺管癌、充実腺管癌、硬癌)、浸潤性乳管癌 (腺管形成型、充実型、硬性型) 髄様癌、粘液癌、浸潤性小葉癌、ほか
- * A-2 : 疾患例 : バセドウ病、プランマー病、橋本病 (慢性甲状腺炎)、亜急性甲状腺炎、腺腫様甲状腺腫、濾胞腺腫、甲状腺癌 (乳頭癌、濾胞癌、髄様癌、未分化癌)、甲状腺悪性リンパ腫、正中頸嚢胞、ほか
- * A-3 : 疾患例 : 副甲状腺腺腫、過形成、癌、続発性副甲状腺機能亢進症 (過形成)、頸部壊死性リンパ節炎、結核性頸部リンパ節炎、悪性リンパ腫、リンパ節転移、ほか
- * A-4 : 体表臓器 (皮膚・皮下軟部組織、関節・骨・筋肉組織、耳下腺・顎下腺) 疾患
疾患例 : 粉瘤 (アテローム)、蜂窩織炎、血管腫、皮膚腫瘍、脂肪腫、神経鞘腫、皮下膿瘍、側頸嚢胞、リンパ管腫、ガングリオン、ベーカー嚢胞、唾液腺腫瘍 (多形腺腫、単形腺腫、ワルチン腫瘍、癌)、唾石症、ガマ腫、慢性反復性顎下腺炎、シェーグレン症候群、リンパ浮腫、骨・筋肉疾患、ほか

【基本的注意事項】

- ・同一患者で複数の疾患 (所見) が見られる場合は、それぞれを対象とした別々の症例として扱わないこと。
例 : 「乳癌+腋窩リンパ節転移+骨転移」の場合に「腋窩リンパ節転移」を対象とするなら、A-3 (リンパ節) 疾患扱いとしてよいが、そのときはA-1 (乳癌) 症例としては提出できない。

【超音波検査実績作成にあたって】

- ・ 公示された基準をもとに所見を記載すること。
日本超音波医学会ホームページの「診断基準」の項を参照
“乳腺疾患超音波診断のためのガイドライン”
“甲状腺結節 (腫瘤) 診断基準”
- ・ 病変部分だけを記載するのではなく、健側についても (たとえ異常がなくとも) 記載すること。

【超音波診断】欄について

必ずしも「病理学的診断名」(充実腺管癌浸潤性乳管癌 (充実型) ; 髄様癌など) まで記載する必要はなく、例に示すような疾患名でも可。

例 ⇒ 乳腺腫瘍 (良性疑い) 乳癌疑い 腋窩リンパ節転移疑い
甲状腺腫瘍 (悪性疑い) 濾胞腺腫 バセドウ病

2018年5月に『乳癌取扱い規約』が改定され「乳腺腫瘍の組織学的分類」が大きく変わりました。それに伴い浸潤癌の名称や定義なども変わっていますので、それらのことを理解しておく必要があります。出来るだけ『乳癌取扱い規約 (第18版)』に沿ってご記載ください。

記入例

(必ず記載すること) 受付No.

本症例について※いずれかにチェックする この症例は初めての提出である。 過去に提出したことがある。
提出したことがある方は試験の回を記載してください。 第____回検査士試験 (様式3の2)

超音波検査実績

超音波診断報告書抄録

受験者氏名 _____ 東京 聖子 _____ 受験臨床領域 _____ 体表臓器 _____

抄 録 番 号	○	年 齢	53	性 別	女
施 設 名	超音波病院			疾患コード	A-1
検 査 年 月 日	20〇〇年〇月〇日	超音波診断医名 (担当医)	大宮 清太郎		
[超音波検査所見]					
左乳房、C区域 (2時方向) に腫瘤を認める。大きさは、21×13×14mmと計測した。形状は不整形。エコーレベルは低、内部エコーはやや不均質、腫瘤内には点状高エコーも認める。後方エコーは不変である。境界部は、明瞭粗ざらと不明瞭の部分が混在し、境界部高エコー像も一部認められる。前方境界線に断裂を認める。カラードプラ法では、腫瘤内部に豊富な血流信号を認める (画像なし)。					
右乳房に異常所見は認めない。					
両側の腋窩領域、鎖骨上領域、内胸領域に、有意なリンパ節腫大は認めない。					
超 音 波 診 断 *	左乳癌 (浸潤性乳管癌)				
[超音波所見と臨床診断との関連について]					
左乳房に腫瘤を自覚し来院。マンモグラフィでは、左乳房Middle - Outer領域に高濃度腫瘤を認める。形状は不整形で、spiculationを伴っている。腫瘤から末梢にかけて、淡く不明瞭な石灰化が線状に配列している。カテゴリ5と判定された。乳房MRIでは、左乳房2時方向に、浸潤癌を指摘されている。造影パターンでも浸潤癌の所見を呈している。					
超音波診断では、左乳房2時方向に腫瘤を認めた。形状は不整形。内部エコーは低・不均質。マンモグラフィで指摘されている石灰化と考えられる点状高エコーも認められている。前方境界線断裂、境界部高エコー像を認めることから浸潤癌と考える。					
針生検の結果、浸潤性乳管癌であった。左乳房部分切除術が施行され、術中センチネルリンパ節では左腋窩に微小転移が認められた。摘出された腫瘤の病理診断は浸潤性乳管癌 硬性型であった。					
最 終 診 断 *	浸潤性乳管癌 硬性型				

* 健診領域を受験される方は健診領域用の「様式3の2」を使用すること。

日本超音波医学会理事長 殿

日本超音波医学会の定める超音波検査士認定試験を受験する基準に十分な抄録であることを認めます。

日本超音波医学会
認定超音波専門医氏名
(自署)

(専門医番号 (FJSUM No) _____)

抄 録 番 号

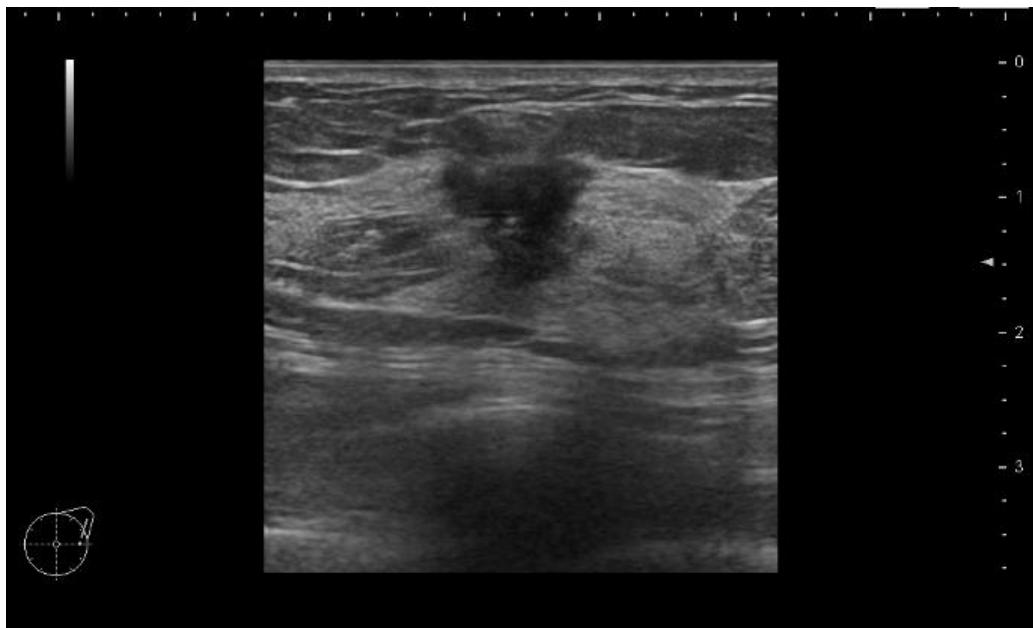
3

受 験 者 氏 名

神田 三郎

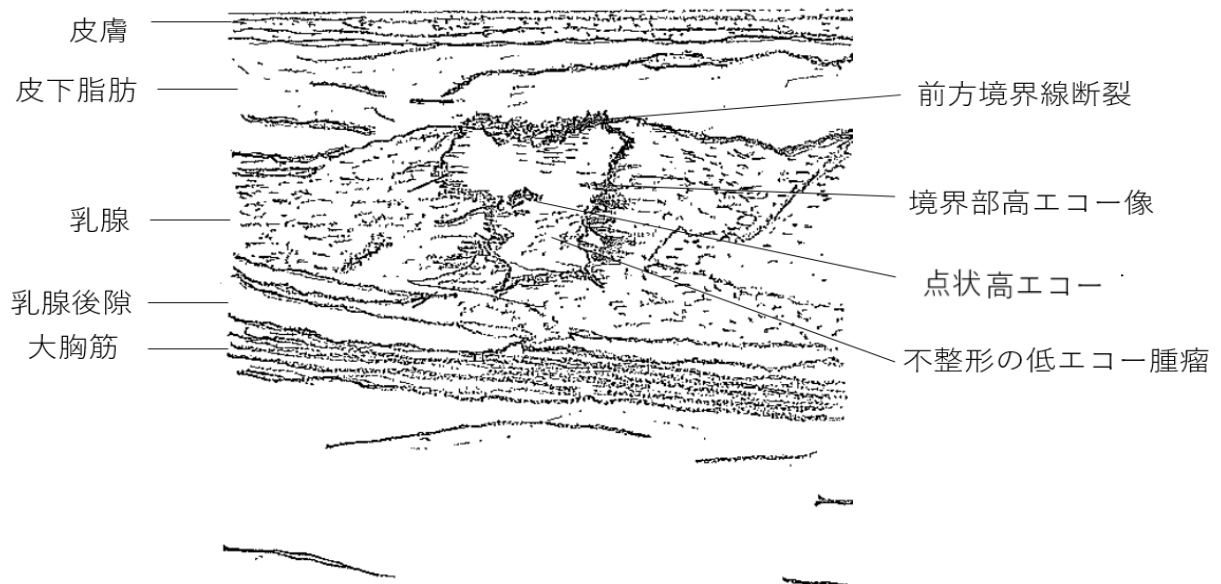
[写真貼付欄]

※ 写真裏面に、受験者氏名・受験領域・抄録番号を付記し、はがれないように貼付すること。



[スケッチ記入欄]

※スケッチは手書きとする。しかし血管領域についてはパソコンによるスケッチでも可とする。
鉛筆書き可。



記入例

(必ず記載すること) 受付No.

本症例について※いずれかにチェックする この症例は初めての提出である。 過去に提出したことがある。
提出したことが有る方は試験の回を記載してください。 第 _____ 回検査士試験 (様式3の2)
超音波検査実績

超音波診断報告書抄録

受験者氏名 _____ 本郷 一郎 _____ 受験臨床領域 _____ 体表臓器 _____

抄 録 番 号	10	年 齢	71	性 別	男
施 設 名	超音波病院			疾患コード	A-3
検 査 年 月 日	20〇〇年7月17日	超音波診断医名 (担当医)		超音波 六郎	
[超音波検査所見]					
<p>甲状腺右葉背側に甲状腺と被膜を共有する様に接して扁平な12×5×15mm (横×厚さ×縦)の腫瘍性病変を認める。境界は明瞭で整、内部エコーは均一で極めて低い。カラードプラで内部に豊富な血流を認める。</p> <p>甲状腺両葉に多数の嚢胞性病変を認めるが、最大は右葉上極の5mmである。</p> <p>峡部厚は3mmで、甲状腺のびまん性腫大は認めない。</p> <p>頸部リンパ節に腫大は認めない。</p>					
超 音 波 診 断 *	副甲状腺腫大、甲状腺嚢胞				
[超音波所見と臨床診断との関連について]					
<p>高カルシウム血症(12.1mg/dl)、低リン血症(2.1mg/dl)を認め、精査となった症例で、血液検査で骨型アルカリフォスファターゼおよび副甲状腺ホルモンいずれも高値であったため、臨床的に副甲状腺機能亢進症と診断された。</p> <p>超音波診断を施行したところ、甲状腺右葉背側の副甲状腺右上腺に相当する場所に、境界明瞭で扁平な低エコー腫瘍を認めた。同腫瘍は副甲状腺腫大と考えられ、同腺の副甲状腺ホルモン分泌過剰による原発性副甲状腺機能亢進症と診断した。</p> <p>治療として腫大副甲状腺摘出術を受け、病理診断は副甲状腺腺腫であった。</p>					
最 終 診 断 *	原発性副甲状腺機能亢進症				

* 健診領域を受験される方は健診領域用の「様式3の2」を使用すること。

日本超音波医学会理事長 殿

日本超音波医学会の定める超音波検査士認定試験を受験する基準に十分な抄録であることを認めます。

日本超音波医学会
認定超音波専門医氏名
(自署)

(専門医番号 (FJSUM No) _____)

抄録番号

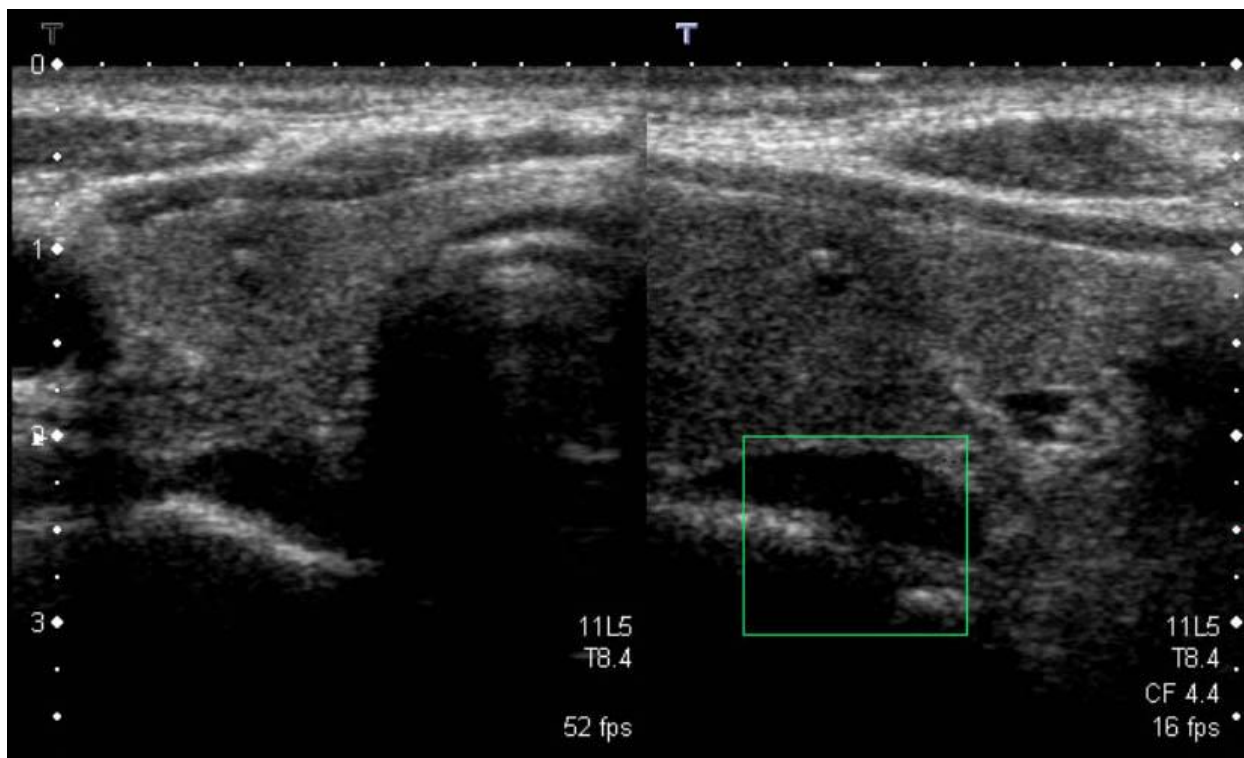
10

受験者氏名

本郷 次郎

[写真貼付欄]

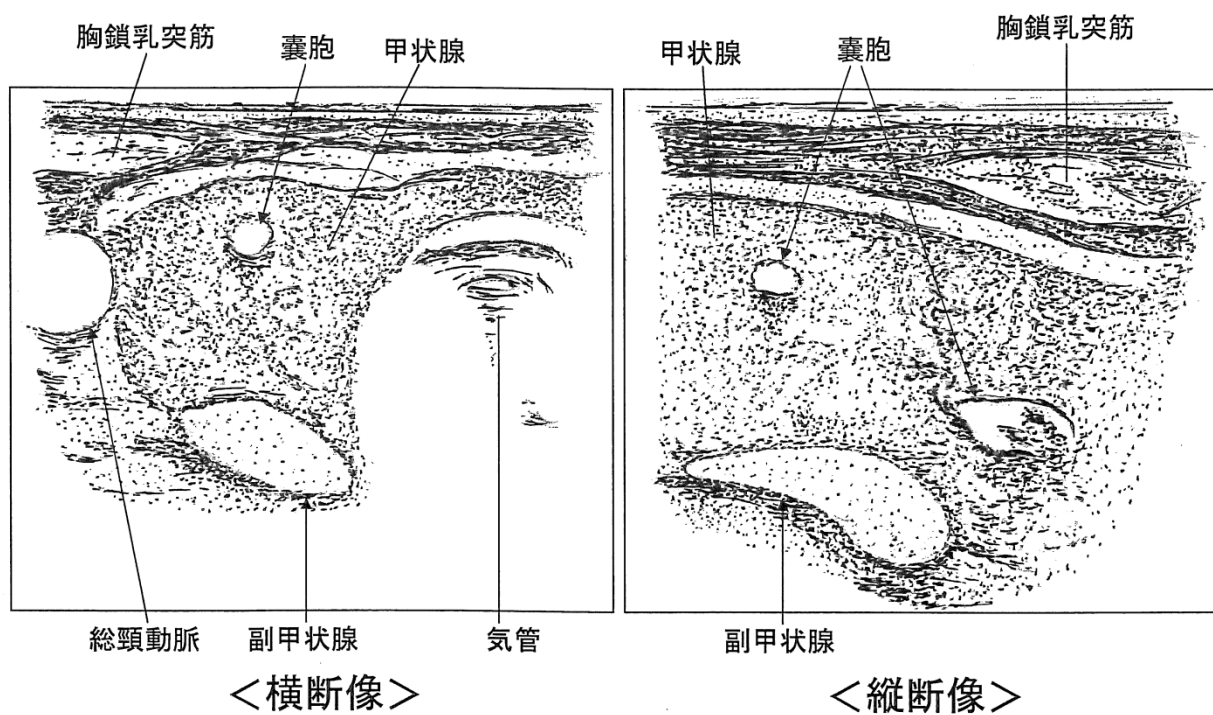
※ 写真裏面に、受験者氏名・受験領域・抄録番号を付記し、はがれないように貼付すること。



[スケッチ記入欄]

※スケッチは手書きとする。しかし血管領域についてはパソコンによるスケッチでも可とする。

鉛筆書き可。



循環器

疾患コード	疾患内容内訳	症例数
B-1	弁疾患（弁膜症）	4例以上
B-2	冠動脈疾患（虚血性心疾患）	4例以上
B-3	心膜・心筋疾患	4例以上
B-4	先天性心疾患	2例以上
B-5	胸部大動脈解離あるいは胸部大動脈瘤	1ないし2例
B-6	その他	

*同一患者で複数の所見があり、2つ以上の疾患コードが該当すると考えられた場合でも、主要な所見に該当する疾患コードを1つだけ選択すること。

*超音波検査実績「超音波診断報告書抄録」の見本を参考に、検査値の書き方、画像の選択、スケッチの書き方、所見の解釈、他の検査結果との比較、などに関して、十分に確認すること。

*超音波診断の根拠となる写真は数枚貼付すること（通常一枚では病態を説明するのに不十分である）。逆流性弁膜疾患では弁病変を示す断層エコー図とカラードプラ図、狭窄性弁膜疾患では弁病変を示す断層エコー図とカラードプラ図に加え狭窄度に関連する連続波ドプラ波形図を示すこと。左室壁運動異常を有する症例では壁運動異常を示す拡張末期と収縮末期の断層像を複数の断層画面で示すこと。また、逆流・狭窄・短絡血流を有する症例ではカラードプラ図を白黒写真ではなくカラー写真として貼付すること。

*スケッチには解剖学的な位置関係が理解できるように、描出されている心腔の名称を記入すること。

*「弁疾患（弁膜症）」は、ガイドラインの「後天性弁疾患」に加え、弁病変を伴う「感染性心内膜炎」などの疾患が含まれる。「超音波検査所見」には、リウマチ性、先天性、退行変性などの原因となる病態について記載すること。

*「先天性心疾患」において短絡疾患では原則的に Qp/Qs を記載すること。

*循環器領域の超音波検査の目的には心機能評価が重要な項目の一つであり、全症例において左室内径指標や容積指標に加え、左室流入血流速波形の解析が有用であり、原則として各計測値とその評価を記載すること。心房細動症例においても拡張早期最大血流速度 (E波高) は記載すること。また、心機能指標は左室流入血流速波形を含め、その解釈が重要であり、指標の解釈も記載すること。

*左室容積の計測、左室駆出率の算出には、左室内径から Teichholz法を用いるのではなく、心尖部アプローチ断層像より修正 Simpson法を用いること。左室壁運動異常を有する症例に Teichholz法は用いることは不適切である。

*次の誤字には十分に注意すること。

(誤) 僧房弁→(正) 僧帽弁、(誤) 同調律→(正) 洞調律、(誤) 圧格差→(正) 圧較差、(誤) 陳急性→(正) 陳旧性

記入例

(必ず記載すること) 受付No.

本症例について※いずれかにチェックする この症例は初めての提出である。過去に提出したことがある。
提出したことが有る方は試験の回を記載してください。 第 _____ 回検査士試験 (様式3の2)

*様式3の2は両面にする必要はありません。

超音波検査実績

超音波診断報告書抄録

受験者氏名 _____ 本郷 太郎 _____ 受験臨床領域 _____ 循環器 _____

抄録番号	1	年齢	76	性別	男性
施設名	超音波病院			疾患コード	B-1
検査年月日	20〇〇年7月1日	超音波診断医名(担当医)		超音波 次郎	
<p>[超音波検査所見]身長：162 cm、体重：57 kg、体表面積：1.6 m²、血圧124/75 mmHg、調律：心房細動 【左室】 Dd：52 mm、Ds：32 mm、IVSTd：12 mm、PWTd：12 mm、シンプソン法 EDV：84 ml、ESV：27 ml EF：68%、SV：57 ml 【左房】 LAD：47 mm、LAV：105 ml 【大動脈弁】 AVD：18.3 mm、peak V：456 cm/s、max PG：83 mmHg、mean PG：50 mmHg、AVA(連続の式)：0.59 cm²、AVAI：0.4 cm²/m²、Asc Ao：37 mm 【僧帽弁】 E：88 cm/s、DT：170 ms、mean E/E' 10、 【三尖弁、下大静脈】 TRPG：29 mmHg、推定RAP圧：3 mmHg、推定RV圧：32 mmHg 大動脈弁：三尖あり、弁尖および弁輪部に強い石灰化を認める。 血流速度、圧較差、連続の式によるAVAの結果から石灰化変性に伴う高度ASと考える。 AR jetは幅広く乳頭筋に達する中等度ARを認める。 上行大動脈：拡大なし 僧帽弁：弁尖の肥厚を認める。MSは認められない。MRは軽微である。 左室：軽度肥大を呈する。収縮機能は正常。局所壁運動異常を認めない。 左房：高度拡大を呈する。観察可能な範囲において左房内血栓は確認されない。 三尖弁：弁輪拡大に伴う中等度TRを認める。右室圧の上昇は認められない。</p>					
超音波診断*	高度大動脈弁狭窄症、中等度大動脈弁閉鎖不全症、僧帽弁尖および僧帽弁輪石灰化、軽度左室肥大、高度左房拡大、中等度三尖弁閉鎖不全症				
[超音波所見と臨床診断との関連について]					
<p>慢性腎不全で透析中の症例である。ここ2ヶ月で増悪する労作時息切れを主訴に来院され、心エコー図検査の結果、重症大動脈弁狭窄症が認められた。また透析によると考えられる石灰化病変が僧帽弁にも認められたが有意な僧帽弁膜症は認められなかった。症状を有する重症大動脈弁狭窄症であることから大動脈弁置換術の適応と判断された。虚血心疾患精査のため冠動脈造影検査を行ったが有意狭窄所見は認められなかった。また中等度三尖弁閉鎖不全が認められることから三尖弁輪形成術も併せて施行する方針となった。心房細動は慢性で高度に左房拡大が認められることから左心耳結紮術のみ行い、術中アブレーションは施行しない方針となった。後日生体弁による大動脈弁置換術、左心耳結紮術および三尖弁輪形成術が施行され、術後経過良好にて外来経過観察となった。</p>					
最終診断*	高度大動脈弁狭窄兼中等度大動脈弁閉鎖不全症、中等度三尖弁閉鎖不全症、慢性心房細動、慢性腎不全(透析導入後)				

* 健診領域を受験される方は健診領域用の「様式3の2」を使用すること。

日本超音波医学会理事長 殿

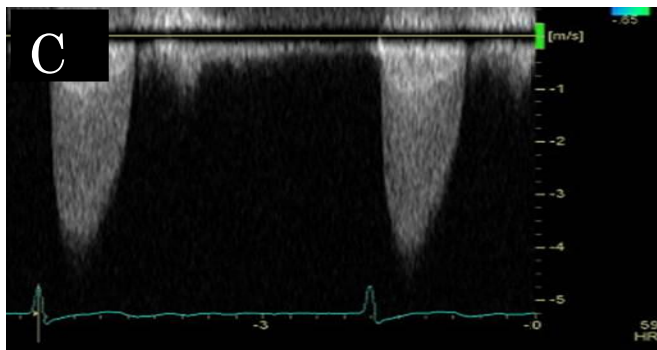
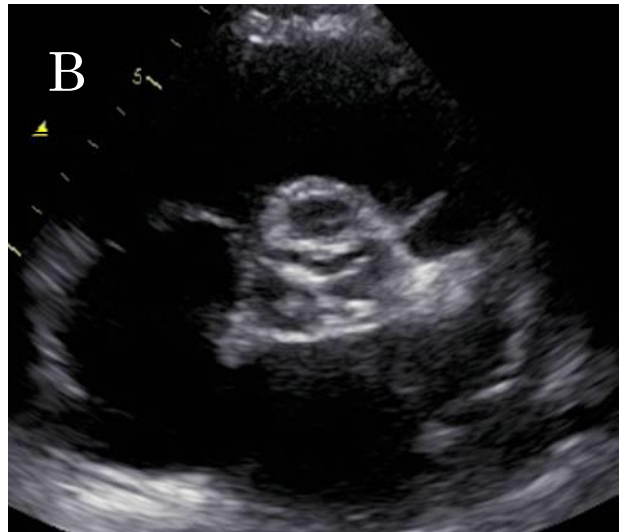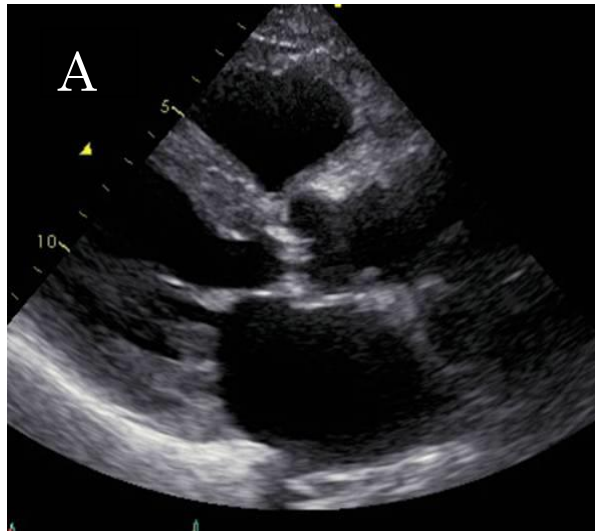
日本超音波医学会の定める超音波検査士認定試験を受験する基準に十分な抄録であることを認めます。

日本超音波医学会
認定超音波専門医氏名
(自署)

(専門医番号 (FJSUM No) _____)

[写真貼付欄]

※写真裏面に、受験者氏名・受験領域・抄録番号を付記し、はがれないように貼付すること。



- A: 傍胸骨左室長軸断面(収縮期)
- B: 傍胸骨左室短軸断面 大動脈弁レベル (収縮期)
- C: 大動脈弁通過血流速

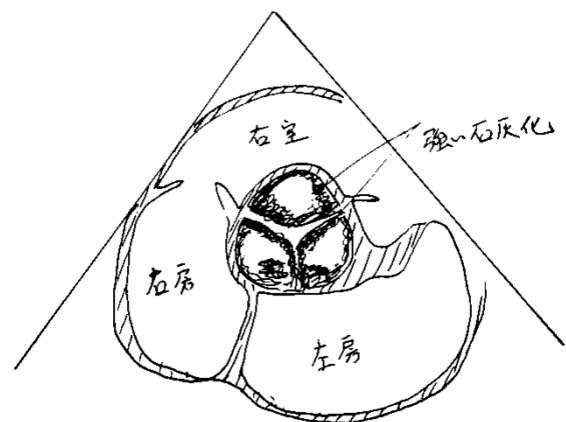
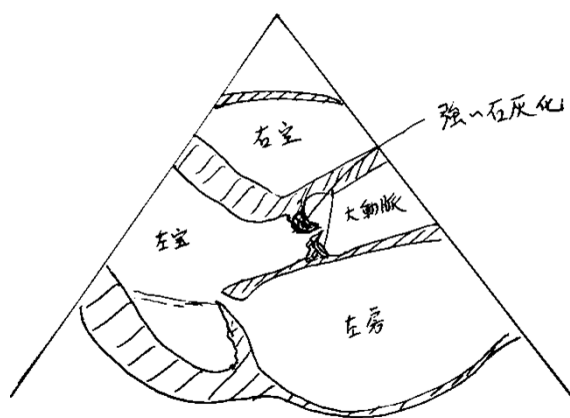
[スケッチ記入欄]

※スケッチは手書きとする。しかし血管領域についてはパソコンによるスケッチでも可とする。

鉛筆書き可。

傍胸骨左室長軸断面(収縮期)

傍胸骨左室短軸断面 大動脈弁レベル (収縮期)



記入例

(必ず記載すること) 受付No.

本症例について※いずれかにチェックする この症例は初めての提出である。過去に提出したことがある。
提出したことが有る方は試験の回を記載してください。 第 _____ 回検査士試験 (様式3の2)

*様式3の2は両面にする必要はありません。

超音波検査実績

超音波診断報告書抄録

受験者氏名 _____ 超音波 花子 _____ 受験臨床領域 _____ 循環器 _____

抄録番号	2	年齢	24	性別	男性
施設名	超音波病院			疾患コード	B-3
検査年月日	20〇〇年1月5日	超音波診断医名(担当医)		本郷 次郎	
<p>[超音波検査所見] ECG: 洞調律 (HR 84 bpm) LVDd 75 mm、LVDs 72 mm、%FS 4%、左室駆出率 (Biplane modified Simpson法) 16% IVST 9 mm、PWT 6 mm、AoD 28 mm、LAD 46 mm、IVCD 12 mm E 99cm/sec、A 45 cm/sec、E-DcT 120 msec、E/A 2.20、E' (側壁) 7 cm/sec、E/E' 14.1 カラードプラ所見: MR (mild~moderate)、AR (-)、TR (mild)、PR (-)</p> <p>左室内腔75 mmと著明に拡大している。左室壁は全体に菲薄化し、壁運動は高度に低下している。特に下後壁の壁厚増加はほとんど消失しakinesisを呈し、Biplane modified Simpson法によるEFは16%である。左室内の観察可能な範囲に血栓を疑う所見は認められない。左室流入血流速度波形は高度の収縮低下やDcTの短縮、E'低値などを考慮し、拘束型波形と考えられる。</p> <p>左房は縦方向に軽度拡大する。左心耳内を含め、観察可能な範囲に血栓を疑う所見は認められない。僧帽弁には器質的变化を認めないが、tetheringにより弁接合が左室側へ偏位している。正中部より生じる軽度~中等度の僧帽弁逆流が観察され、機能性MRと考えられた。</p> <p>右心系の拡大はないが、軽度三尖弁逆流が観察される。下大静脈の拡張はなく呼吸性変動が認められる。TRより推定される右室収縮期圧は46 mmHgと軽度上昇する。心膜液の貯留は認められない。</p>					
超音波診断*	高度左室拡大、高度左室収縮機能不全、軽度左房拡大、機能性僧帽弁閉鎖不全 (軽度~中等度)、三尖弁閉鎖不全 (軽度)、右室圧上昇 (軽度)				
<p>[超音波所見と臨床診断との関連について]</p> <p>安静時の呼吸困難を主訴に来院した症例である。既往歴として統合失調症を指摘されている。胸部エックス線写真にて心陰影の拡大を認め、心電図では頻脈と多形性の心室性期外収縮が記録された。血液検査にてBNP値 1404pg/mlと著明な上昇を認めた。超音波検査にて著明な左室の拡大と壁運動の高度低下を認め、拡張型心筋症を疑う所見を認めた。精査入院後の心臓カテーテル検査では、冠動脈に有意狭窄なく、心筋生検やシンチ検査から特発性拡張型心筋症と診断された。投薬による心不全コントロールを行いながら、今後は心移植や補助人工装置の使用を検討していく方針となった。</p>					
最終診断*	慢性心不全 特発性拡張型心筋症 中等度僧帽弁閉鎖不全症 心室性期外収縮 統合失調症				

* 健診領域を受験される方は健診領域用の「様式3の2」を使用すること。

日本超音波医学会理事長 殿

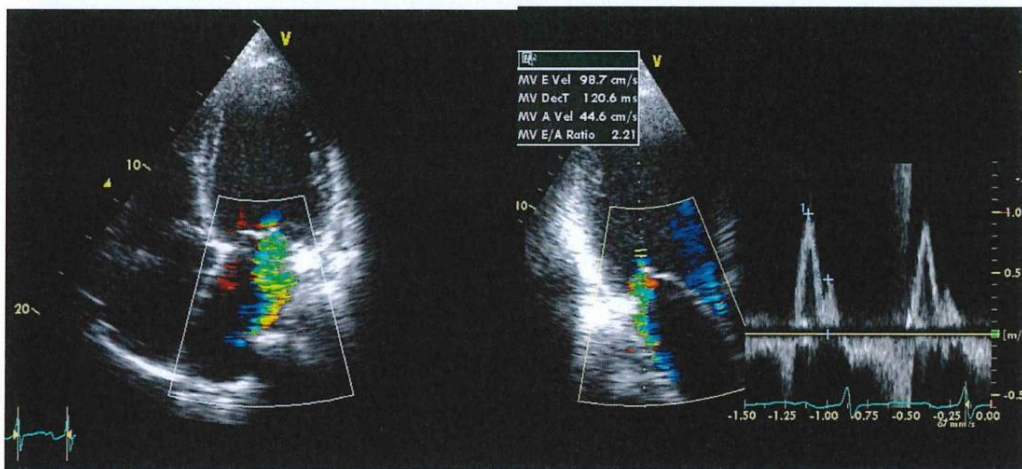
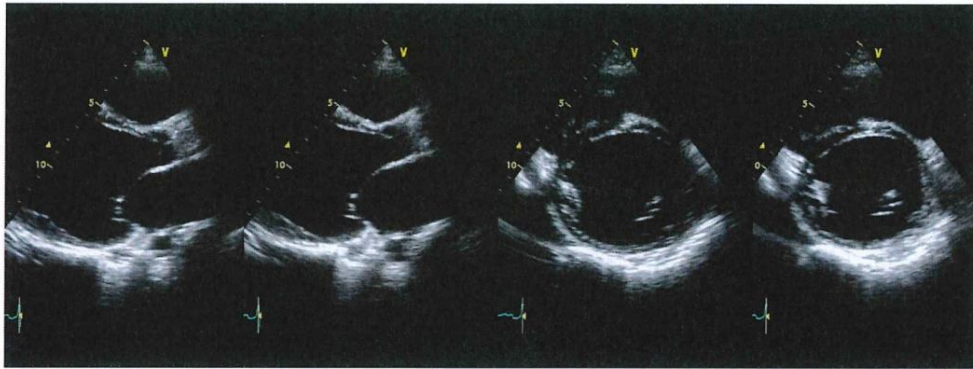
日本超音波医学会の定める超音波検査士認定試験を受験する基準に十分な抄録であることを認めます。

日本超音波医学会
認定超音波専門医氏名
(自署)

(専門医番号 (FJSUM No) _____)

[写真貼付欄]

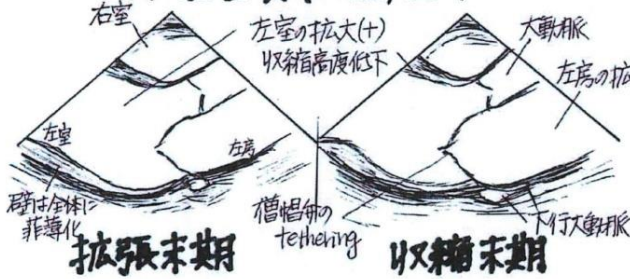
※写真裏面に、受験者氏名・受験領域・抄録番号を付記し、はがれないように貼付すること。



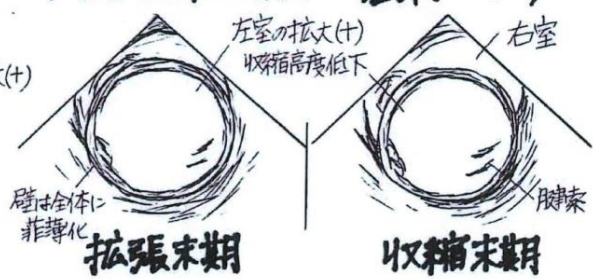
[スケッチ記入欄]

※スケッチは手書きとする。しかし血管領域についてはパソコンによるスケッチでも可とする。

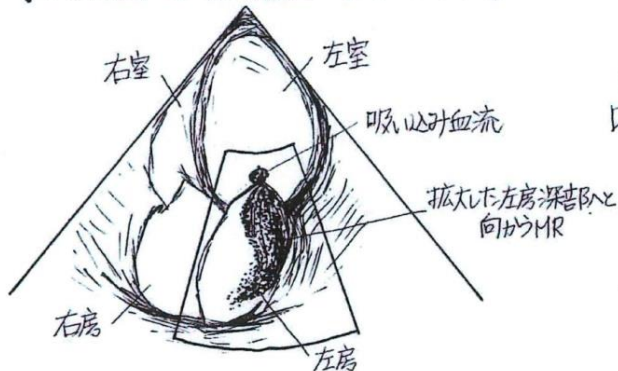
〈左室長軸断面〉



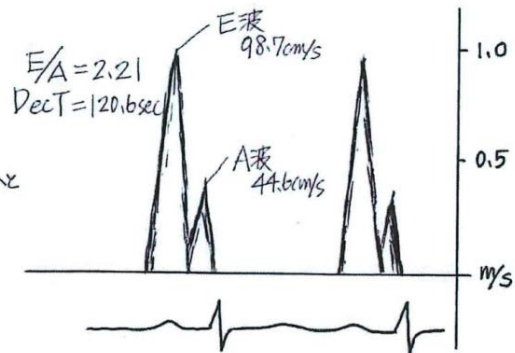
〈左室短軸断面 - 基部レベル〉



〈心尖部四腔断面 カラー Doppler〉



〈左室流入血流速度波形〉



記入例

(必ず記載すること) 受付No. _____

本症例について※いずれかにチェックする この症例は初めての提出である。過去に提出したことがある。
提出したことが有る方は試験の回を記載してください。 第 _____ 回検査士試験 (様式3の2)

*様式3の2は両面にする必要はありません。

超音波検査実績

超音波診断報告書抄録

受験者氏名 _____ 超音波 花子 _____ 受験臨床領域 _____ 循環器 _____

抄録番号	3	年齢	15	性別	男性
施設名	超音波病院			疾患コード	B-4
検査年月日	20〇〇年7月18日	超音波診断医名(担当医)		本郷 次郎	
<p>[超音波検査所見] ECG: 洞調律 (HR81 bpm) LVDd 40 mm、LVDs 27 mm、%FS 33%、左室駆出率 (biplane modified Simpson法) 60% IVST 9 mm、PWT 8 mm、AoD 25 mm、LAD 32 mm、IVCD 6 mm E 131 cm/sec、A 51 cm/sec、E/A 2.57、DcT 176 msec、E' (側壁) 24 cm/sec、E/E' 5.5 カラー Doppler 所見: MR (-)、AR (-)、TR (mild)、PR (mild)</p> <p>心房中隔卵円窩の位置に約20 mmの欠損孔を認める。心周期を通して同部を通過する左右短絡血流が観察、二次孔型心房中隔欠損と考えられる。逆短絡は認めない。肺体血流量比 (Qp/Qs) は3.1と計測される。右心系は全体に拡大している。右室の壁運動は良好で軽微な三尖弁逆流(TR)および肺動脈弁逆流を認める。下大静脈は拡張なく呼吸性変動を認める。TRより推定される右室収縮期圧は39 mmHgと軽度上昇している。短軸像において左室は拡大した右室による圧排を受け拡張期に軽度扁平化する。左室Mモード図において心室中隔の奇異性運動を認めるが、自由壁には良好な収縮運動が観察され、左室全体の収縮性は保たれている。左室流入血流速度波形は年齢に相応の波形形態を呈し、正常と判断される。僧帽弁前尖は正中中部から後交連側が逸脱傾向を示すが、有意な僧帽弁逆流は認められない。</p>					
超音波診断*	心房中隔欠損症 (二次孔欠損)、右房右室拡大、右室圧上昇 (軽度)、三尖弁閉鎖不全 (軽度)、肺動脈弁閉鎖不全 (軽度)				
<p>[超音波所見と臨床診断との関連について]</p> <p>学校の健診で心雑音を指摘され、前医を受診し心房中隔欠損症と診断された症例である。今回、手術目的で当院に転院となった。</p> <p>心電図は洞調律で、不完全右脚ブロックと右軸偏位が記録された。血液検査に明らかな異常所見は認められなかった。超音波検査で心房中隔卵円窩の位置に約20 mmの欠損孔を認め、同部を通過する左右短絡血流が観察された。他の先天性心疾患の合併は認められなかった。前医で行われたカテーテル検査では Qp/Qs=2.55 と計測された。欠損孔は10 mm以上であり、Qp/Qsも2を上回ることから手術適応と判断された。後日、パッチ閉鎖術が施行され、術後経過良好にて退院、前医での経過観察となった。</p>					
最終診断*	心房中隔欠損症 (二次孔欠損) 不完全右脚ブロック				

* 健診領域を受験される方は健診領域用の「様式3の2」を使用すること。

日本超音波医学会理事長 殿

日本超音波医学会の定める超音波検査士認定試験を受験する基準に十分な抄録であることを認めます。

日本超音波医学会
 認定超音波専門医氏名
 (自署)

_____ (専門医番号 (FJSUM No) _____)

抄録番号

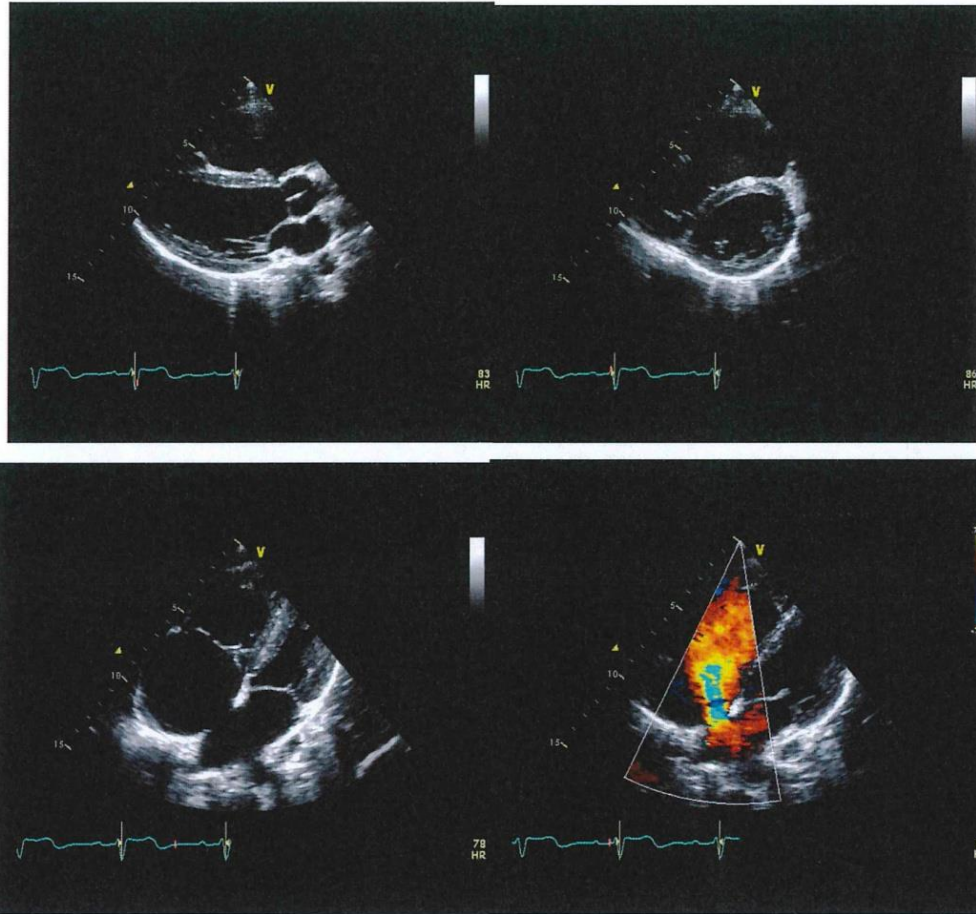
3

受験者氏名

超音波 花子

[写真貼付欄]

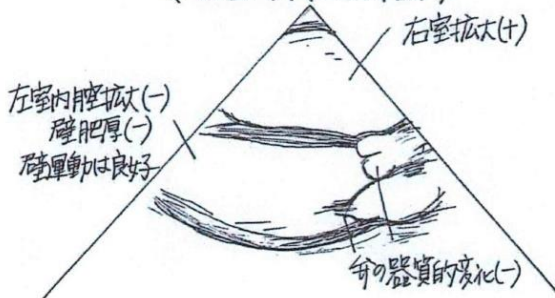
※写真裏面に、受験者氏名・受験領域・抄録番号を付記し、はがれないように貼付すること。



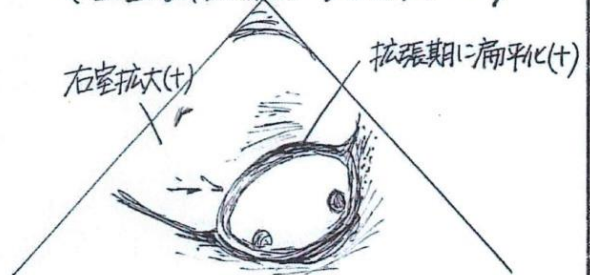
[スケッチ記入欄]

※スケッチは手書きとする。しかし血管領域についてはパソコンによるスケッチでも可とする。

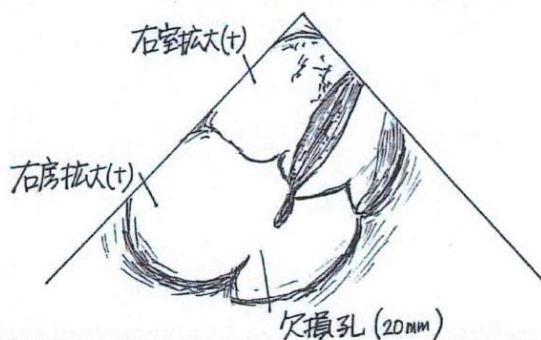
〈左室長軸断面〉



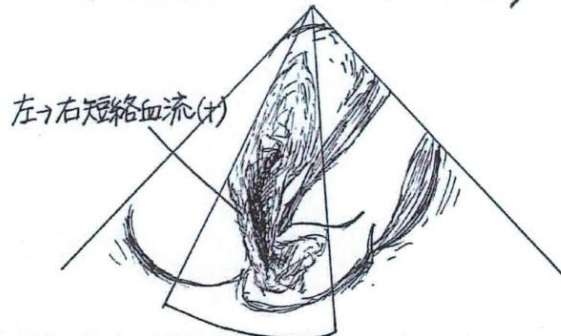
〈左室短軸断面 乳頭筋レベル〉



〈左胸骨 四腔断面〉



〈左胸壁 四腔断面 カラドプラ〉



消化器

疾患コード	疾患内容内訳	症例数
C-1	肝臓のびまん性疾患	4例以上
C-2	肝臓の良性腫瘍	2例以上
C-3	肝臓の悪性腫瘍	2例以上
C-4	胆道・膵臓の良性疾患	2例以上
C-5	胆道・膵臓の悪性疾患	1例以上
C-6	消化管疾患	3例以上
C-7	その他	

* 日常業務で記載する報告書ではなく、検査技師の資格を審査される書類であることを認識して作成すること。

* 同一患者で複数の疾患（所見）が見られる場合は、それぞれを対象とした別々の症例として扱わないこと。

例：「胃癌+肝転移+腹部リンパ節転移」の場合に「腹部リンパ節転移」を対象とするならC-7（その他）としてよいが、その際、同一症例をC-6（胃癌）やC-3（転移性肝腫瘍）として提出することはできない。

例：「脂肪肝+胆嚢結石」の場合に「脂肪肝」をC-1（肝臓のびまん性疾患）で用いるなら、同一症例をC-4（胆嚢結石）として提出することはできない。

* C-7（その他）とは脾疾患、腹腔疾患（腹腔内膿瘍、癌性腹膜炎、腹膜偽粘液腫など）、外傷（肝・脾・消化管など）などであり、泌尿器科領域、産婦人科領域、大血管領域（腹部大動脈瘤、大動脈解離など）など他領域の疾患は含まれない。ただし、肝動脈瘤、脾動脈瘤、脾静脈瘤などの消化器領域の脈管疾患は含めてよい。

* 「[超音波検査士研修ガイドライン](#)」の消化器領域にはヘルニアの記載はないため、腹壁ヘルニアや鼠径ヘルニアなどは対象疾患としない。

* 対象臓器だけでなく、正常部分（臓器）についても（たとえ異常がなくとも）記載すること。

* 「超音波検査所見」の記載欄に病名を記載しないこと。

悪い例：胆嚢に結石を認める。 良い例：胆嚢内腔に音響陰影を伴うストロングエコーを認める。

悪い例：肝臓に径3 cmの嚢胞を認める。 良い例：肝臓に後方エコーの増強を伴う径3cmの無エコー腫瘍を認める。

* 略語は、ごく一般的なものを以外は使用しないこと。略語を使用する場合は最初に正式用語を書き、その後（ ）内に略語を記載すること。

例：Rokitansky Aschoff sinus (RAS)

* ミリメートル表示の場合、小数点以下は四捨五入して記載する。5.6 mm → 6 mm

* 「超音波診断」の記載欄に、主膵管拡張、腹痛など、所見や症状を記載しないこと。

* 「超音波所見と臨床診断との関連について」は、血液検査結果や他の画像所見、病理所見を羅列するだけでは不十分であり、それらと超音波所見（診断）を比較することにより、超音波の役割、有用性、反省点などを考察することが必要である。

* スケッチでは、無エコー部分（嚢胞や血管）は白、エコーのある部分は黒で表現すること。

記入例

(必ず記載すること) 受付No. _____

本症例について※いずれかにチェックする この症例は初めての提出である。過去に提出したことがある。
提出したことが有る方は試験の回を記載してください。 第 _____ 回検査士試験 (様式3の2)

超音波検査実績 (良い例)

超音波診断報告書抄録

受験者氏名 _____ 神田 三郎 _____ 受験臨床領域 _____ 消化器 _____

抄録番号	3	年齢	72	性別	男
施設名	超音波病院			疾患コード	C-3
検査年月日	20〇〇年2月15日	超音波診断医名(担当医)	超音波 太郎		
<p>[超音波検査所見]</p> <p>肝臓：肝縁の鈍化と肝表面の凹凸不整がみられる。肝実質は粗糙で、不均一である。 肝左葉内側区に径4cmの腫瘍がみられる。腫瘍は輪郭平滑、境界明瞭で、内部は無エコーを呈し、後方エコーの増強が認められる。 肝右葉後上区を中心として、一部肝外に突出する7×7cmの腫瘍がみられる。腫瘍は辺縁低エコー帯を伴い、内部はモザイクパターンを呈する。後方エコーの増強や外側陰影はみられない。 カラードプラ所見では腫瘍の辺縁から内部に向かう血流シグナル (basket pattern) がみられる。 肝内門脈枝や肝静脈内に充実性エコーは認められない。</p> <p>胆嚢：大きさは正常、壁肥厚は認めない。内腔に径1.5cmの音響陰影を伴うstrong echo像が認められ、体位変換により胆嚢内を移動する。</p> <p>胆管：肝内および肝外胆管の拡張は認めない。</p> <p>膵臓：大きさは正常。膵管拡張や腫瘍は認めない。</p> <p>脾臓：軽度の脾腫が認められる (千葉大式 spleen index =6×4 cm)</p> <p>腎臓 (左右)：異常なし</p> <p>その他：モリソン窩に少量の腹水がみられる。</p>					
超音波診断*	① 肝硬変 ② 肝細胞癌 ③ 肝嚢胞 ④ 胆嚢結石症 ⑤ 腹水				
<p>[超音波所見と臨床診断との関連について]</p> <p>他院にてHCV抗体陽性を指摘されて来院した患者である。過去に輸血歴がある。 血液検査ではヘモグロビン12.1 g/dl、血小板7万 /μlと低下し、AST 62 IU/l、AST 46 IU/lと上昇、HCV抗体が陽性であった。腫瘍マーカーではAFP 480 ng/mlと上昇し、C型肝炎ウイルスによる慢性肝疾患に合併した肝細胞癌を示唆する検査結果であった。 腹部単純CT検査でも肝右葉後上区に径7cmの腫瘍がみられた。Dynamic造影CT検査では動脈優位相 (早期相) にて腫瘍全体が不均一に濃染し、遅延相 (後期相) では周囲の肝実質と比べて低吸収域となっており、肝細胞癌に合致する所見であった。また、肝周囲に少量の腹水がみられた。 超音波検査では肝腫瘍が肝外に突出しているため、後方エコーの増強や外側陰影はみられなかったが、辺縁低エコー帯を伴い、腫瘍内部はモザイクパターンを呈しており、カラードプラ所見からも肝細胞癌が疑われ、腹部造影CT所見も肝細胞癌を示唆する所見を示していた。</p>					
最終診断*	① 肝硬変 ② 肝細胞癌 ③ 肝嚢胞 ④ 胆嚢結石症 ⑤ 腹水				

* 健診領域を受験される方は健診領域用の「様式3の2」を使用すること。

日本超音波医学会理事長 殿

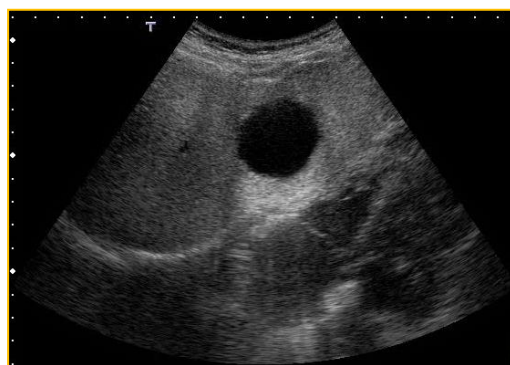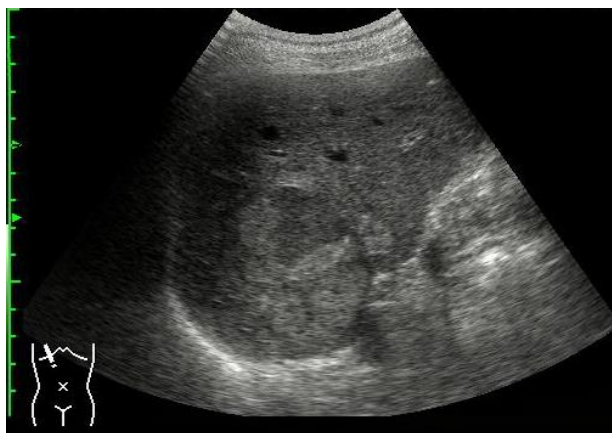日本超音波医学会の定める超音波検査士認定試験を受験する基準に十分な抄録であることを認めます。

日本超音波医学会
認定超音波専門医氏名
(自署)

(専門医番号 (FJSUM No) _____)

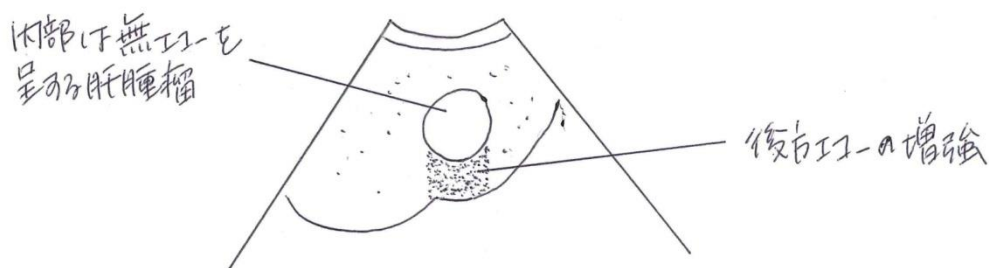
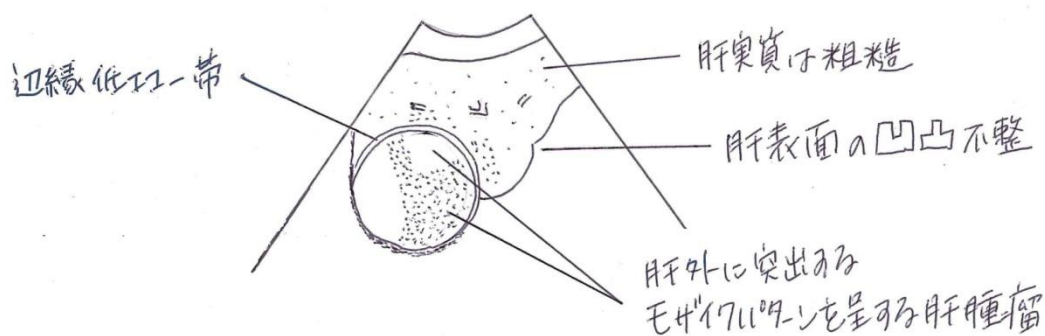
[写真貼付欄]

※ 写真裏面に、受験者氏名・受験領域・抄録番号を付記し、はがれないように貼付すること。



[スケッチ記入欄]

※スケッチは手書きとする。しかし血管領域についてはパソコンによるスケッチでも可とする。
鉛筆書き可。



記入例

(必ず記載すること) 受付No. _____

本症例について※いずれかにチェックする この症例は初めての提出である。過去に提出したことがある。
提出したことが有る方は試験の回を記載してください。 第 _____ 回検査士試験 (様式3の2)

超音波検査実績 (悪い例)

超音波診断報告書抄録

受験者氏名 _____ 神田 三郎 _____ 受験臨床領域 _____ 消化器 _____

抄録番号	3	年齢	72	性別	男
施設名	超音波病院			疾患コード	C-3
検査年月日	20〇〇年2月15日	超音波診断医名 (担当医)	超音波 太郎		
[超音波検査所見]					
<p>肝臓：肝左葉内側区に径39.6 mmの嚢胞 (+) 肝右葉に、肝外に突出する7×7 cmの腫瘤 (+) 辺縁低エコー帯 (+)、モザイクパターン (+) カラードプラで basket pattern (+) 辺縁鈍化、表面凹凸不整、実質不均一</p> <p>胆嚢：内腔に15.2 mmの結石 (+)。大きさは正常。壁肥厚 (-)。 胆管：拡張 (-) 膵臓：異常なし 脾臓：脾腫 (+) 腎臓 (左右)：異常なし その他：腹水 (+)</p>					
超音波診断*	①肝硬変 ②肝細胞癌 ③肝嚢胞 ④胆石症 ⑤腹水				
[超音波所見と臨床診断との関連について]					
<p>血液検査結果： Hb 12.1、血小板 7万、白血球 4500、TP 6.0、T-Bil 1.0 AST 62、AST 46、HCV抗体陽性、AFP 480</p> <p>腹部CT検査：肝右葉後上区に7 cm大のlow density massを認める。 Dynamic CTにて肝細胞癌と診断された。 また、肝周囲に少量の腹水を認める。</p> <p>以上より、肝硬変に合併した肝細胞癌と診断した。</p>					
最終診断*	①肝硬変 ②肝細胞癌 ③肝嚢胞 ④胆石症 ⑤腹水				

* 健診領域を受験される方は健診領域用の「様式3の2」を使用すること。

日本超音波医学会理事長 殿

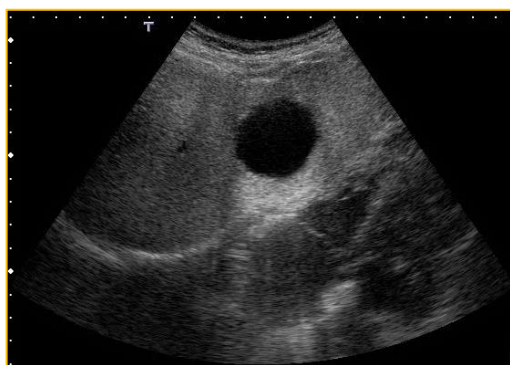
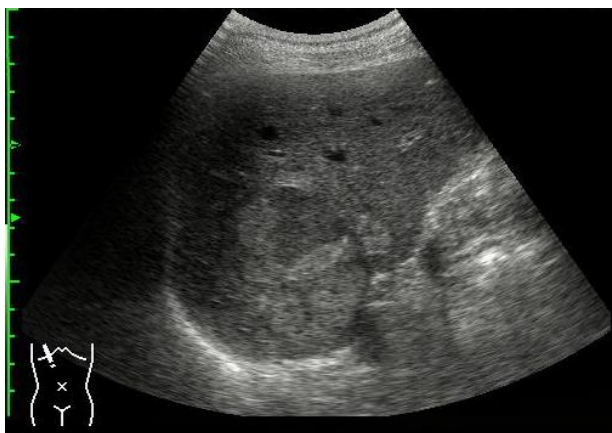日本超音波医学会の定める超音波検査士認定試験を受験する基準に十分な抄録であることを認めます。

日本超音波医学会
認定超音波専門医氏名
(自署)

(専門医番号 (FJSUM No) _____)

[写真貼付欄]

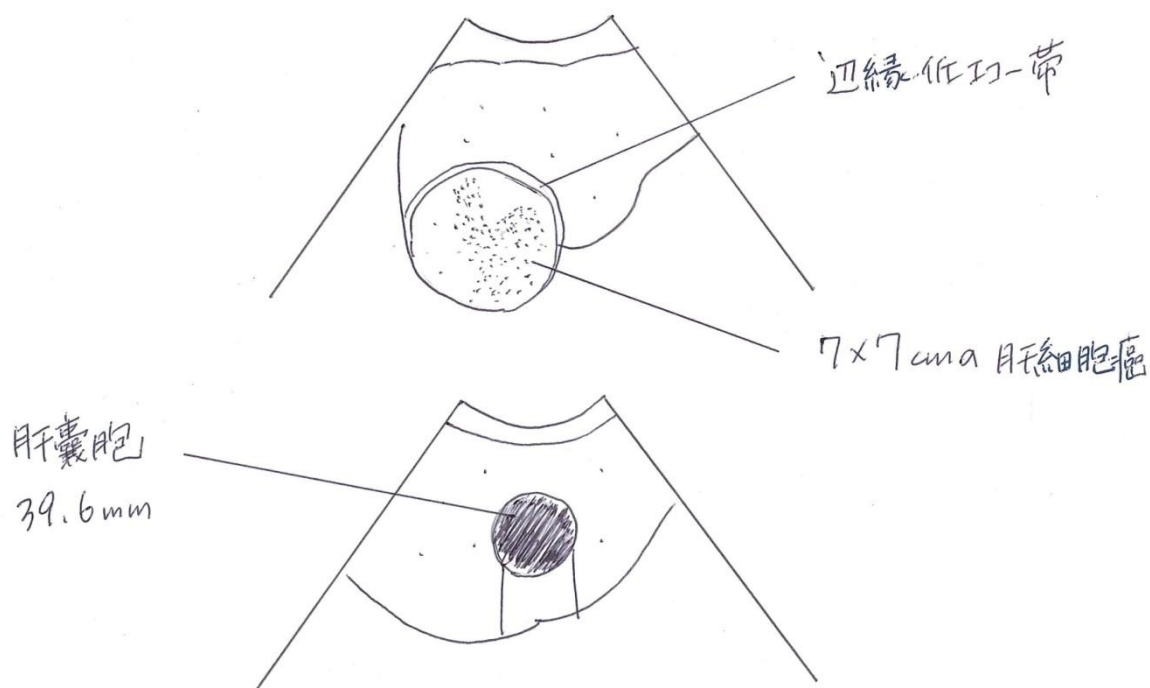
※ 写真裏面に、受験者氏名・受験領域・抄録番号を付記し、はがれないように貼付すること。



[スケッチ記入欄]

※スケッチは手書きとする。しかし血管領域についてはパソコンによるスケッチでも可とする。

鉛筆書き可。



泌尿器

疾患コード	疾患内容内訳	症例数
D-1	腎悪性腫瘍	3例以上
D-2	腎良性腫瘍性病変	3例以上
D-3	上記1、2以外の腎疾患	2例以上
D-4	上部尿路疾患	3例以上
D-5	膀胱・前立腺・陰嚢内容、外陰部疾患	3例以上
D-6	その他	

【各疾患コード別疾患例：】

*D-1：腎細胞癌、腎盂癌、転移性腎腫瘍、ウィルムス腫瘍（腎芽腫）など

*D-2：腎血管筋脂肪腫、腎嚢胞、嚢胞腎など

*D-3：腎血管性病変（腎動脈瘤、腎動静脈奇形など）、腎炎症性疾患（腎膿瘍、急性腎盂腎炎など）、腎外傷、腎正常変異、ナットクラッカー症候群、腎下垂（遊走腎）、馬蹄腎、腎盂腎杯憩室など

*D-4：水腎症、重複腎盂尿管、巨大尿管、腎尿管結石、尿管腫瘍など

*D-5：膀胱癌、膀胱結石、膀胱憩室、尿管管嚢胞、前立腺肥大症、前立腺癌、精巣腫瘍、陰嚢水腫、精巣上体炎など

*D-6：後腹膜嚢腫、後腹膜腫瘍（良性・悪性）、副腎腺腫、副腎癌、転移性副腎腫瘍、褐色細胞腫、副腎嚢腫、副腎骨髄脂肪腫など

【基本的注意事項】

- ・ D-1～5 で 20 症例を満たせば、D-6 のその他は不要である。
- ・ 同一症例において複数の腎・泌尿器疾患がある場合は、主たる疾患のみを提出することとする。
- ・ 経直腸的超音波検査は医師が施行し、受験者自身が超音波記録を行った症例に限り認める。

【超音波検査実績作成にあたって】

- ・ スケッチでは、無エコー（尿、嚢胞や血管）は白、エコーのある部分は黒で表現すること。
- ・ 対象臓器だけではなく、関連する正常部分（臓器）についても（たとえ異常がなくとも）記載すること。
- ・ ミリメートル表示の場合、小数点以下は四捨五入して記載する。
- ・ 超音波検査所見の記載欄に病名（たとえば、結石、嚢胞など）を記載しない。
- ・ 超音波診断の記載欄に、所見や症状（腎盂拡張、急性腹症など）を記載しない。
- ・ 悪性腫瘍症例の超音波診断は、「〇〇腫瘍（〇〇癌疑い）」または「〇〇癌疑い」のように記載し、病理診断がついている症例の最終診断は「〇〇癌」と記載する。病理診断がついていない症例の最終診断も「〇〇疑い」で良い。ただし他の検査結果から総合的に判断して強く癌を疑う場合には、例えば病理診断が無くとも最終診断に「〇〇癌」と記載しても良い。その場合はその診断に至った理由を「超音波診断と臨床診断との関連について」に記載すること。なお良性疾患については、その特徴的超音波像よりある疾患を強く疑う場合は、疑いをつけない病名を超音波診断および最終診断に記載しても良い（例えば腎血管筋脂肪腫など）。
- ・ 必ずしも「病理学的診断名」まで記載する必要はなく、生検や手術がおこなわれていない症例では、例えば腎腫瘍（腎血管筋脂肪腫疑い）前立腺癌疑い 精巣腫瘍疑い などでも可。

記入例

(必ず記載すること) 受付No.

本症例について※いずれかにチェックする この症例は初めての提出である。過去に提出したことがある。
提出したことが有る方は試験の回を記載してください。 第____回検査士試験 (様式3の2)
超音波検査実績

超音波診断報告書抄録

受験者氏名 _____ 本郷 次郎 _____ 受験臨床領域 _____ 泌尿器 _____

抄録番号	2	年齢	70	性別	男
施設名	超音波病院			疾患コード	D-5
検査年月日	20〇〇年3月8日	超音波診断医名 (担当医)		超音波 太郎	
[超音波検査所見]					
<p>#膀胱：右側壁から後壁に不整形の腫瘍を認める。 内部エコーは不均一で、膀胱壁に対し低輝度である。 腫瘍の最大径は14×8 mmである。 腫瘍の周囲及び内部にわずかな血流シグナルを認める。 この腫瘍の周囲の膀胱壁に直径3～4 mmの突出した小さな腫瘍を認めた。 血流シグナルは不鮮明であった。</p> <p>#右腎：腎盂の拡張、尿管拡張は認めない。 #左腎：異常なし。</p>					
超音波診断*	膀胱癌疑い				
[超音波所見と臨床診断との関連について]					
<p>血尿を主訴として当院泌尿器科を受診した。超音波検査の結果よりMRI検査、CT検査が行われた。 MRI検査では膀胱右側から後側壁に内腔に突出する複数の腫瘍を認めた。腫瘍の大部分は膀胱壁の浅層以内に存在している様に認め、壁外進展を示唆する所見は認めなかった。また両側の尿管口近傍には明らかな腫瘍は認めず、尿管の通過障害は認めなかった。 CT検査では膀胱壁には不均一な肥厚が見られ、複数の隆起性病変を認めた。壁外への進展を疑う輪郭の不整は認めなかった。 入院後、経尿道的膀胱腫瘍切除術が行われた。病理組織学診断では高度に変性した尿路上皮細胞が散在性に出現しており核形不整を伴う細胞も時にみられ、核の濃染を認め、非常に悪性度の高い尿路上皮癌 Grade 3と診断された。</p>					
最終診断*	膀胱癌				

* 健診領域を受験される方は健診領域用の「様式3の2」を使用すること。

日本超音波医学会理事長 殿

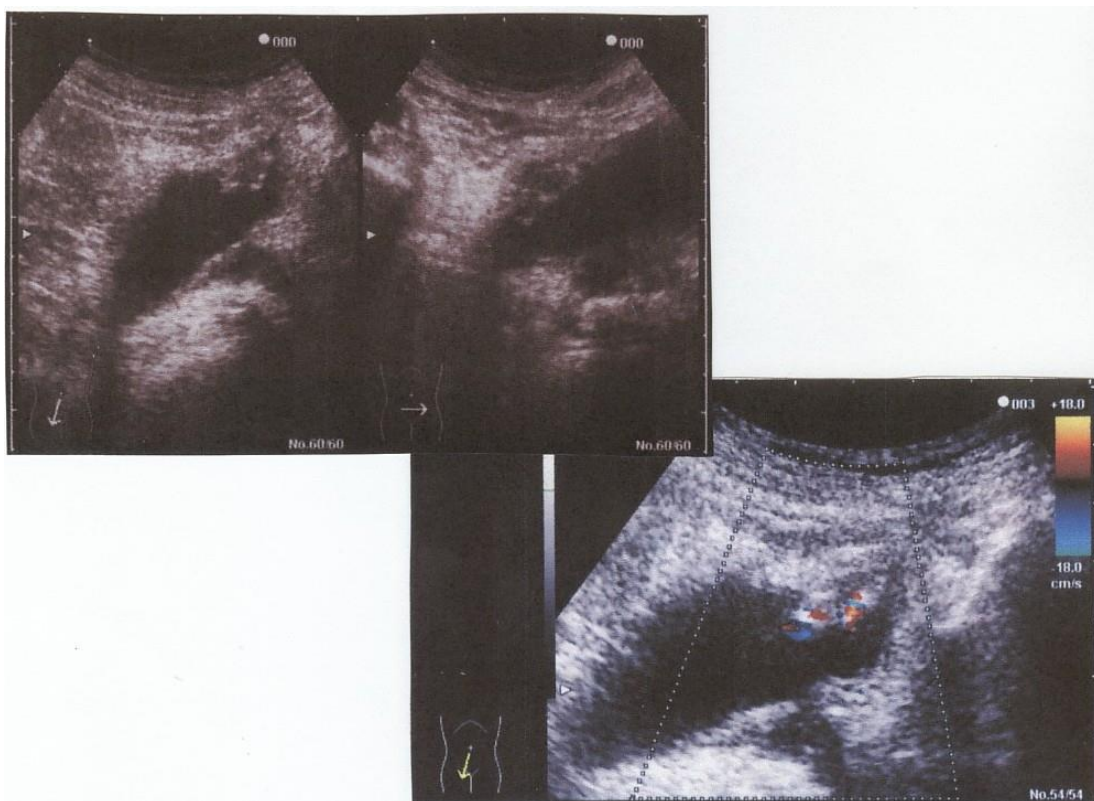
日本超音波医学会の定める超音波検査士認定試験を受験する基準に十分な抄録であることを認めます。

日本超音波医学会
認定超音波専門医氏名
(自署)

(専門医番号 (FJSUM No) _____)

[写真貼付欄]

※ 写真裏面に、受験者氏名・受験領域・抄録番号を付記し、はがれないように貼付すること。



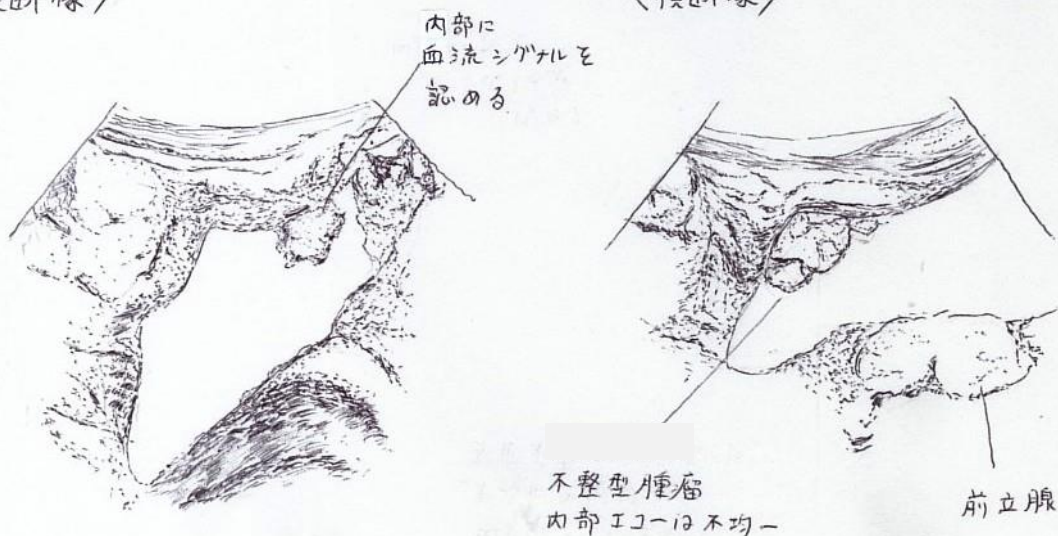
[スケッチ記入欄]

※スケッチは手書きとする。しかし血管領域についてはパソコンによるスケッチでも可とする。

鉛筆書き可。

<縦断像>

<横断像>



産婦人科

疾患コード	疾患内容内訳	症例数
E-1	妊娠初期（20週未満）	5例以上
E-2	妊娠中期（20週以降）	5例以上
E-3	婦人科疾患	4例以上
E-4	その他	

*産婦人科領域については、妊娠症例に関しては診断名記入欄に必ず妊娠週数を記入すること。

*E-1、2については、スクリーニング検査を含めてもよい。ただしそれぞれ最低1例ずつ胎児異常例を含めること。胎児異常例には構造異常のないFGRや単一臍帯動脈、脈絡叢嚢胞、軽度の脳室拡大、軽度の腎盂拡大などのNormal Variantは含まれない。

*E-3については、子宮の疾患と付属器の疾患をそれぞれ最低1例ずつ含めること。

*体腔内超音波検査（経直腸・経膈走査を含む）は、医師が施行し受験者自身が超音波記録を行った症例に限り認める。

*スクリーニング（正常胎児）における貼り付ける超音波写真について

- ・E-1（20週未満）：1症例につき、CRL計測断面もしくは原則としてBPD・AC・FLの3断面すべての提出が必要。
- ・E-2（20週以降）：1症例につき、原則としてBPD・AC・FLの3断面すべての提出が必要。ただし全症例をBPD・AC・FLの3断面とせず、心臓の四腔断面などに代える、もしくは加えていただければより好ましい。

*推定体重の計算には日本超音波医学会の推奨式を使ったものを提出すること。阪大式（FTAを使ったもの）や東大式（APTD、TTDを使ったもの）は不可。なお胎児計測の詳細については、「超音波胎児計測の標準化と日本人の基準値」<http://www.jsog.or.jp/public/shusanki/kijunchi.pdf>を参照すること。

*提出写真はなるべく分割していない写真（写真1枚に画像1枚）を提出すること。4分割（写真1枚に画像4枚）以上のものは不可。

記入例

(必ず記載すること) 受付No. _____

本症例について※いずれかにチェックする この症例は初めての提出である。過去に提出したことがある。
提出したことが有る方は試験の回を記載してください。 第 _____ 回検査士試験 (様式3の2)

超音波検査実績

超音波診断報告書抄録

受験者氏名 _____ 本郷花子 _____ 受験臨床領域 _____ 産婦人科 _____

抄録番号	2	年齢	28	性別	女
施設名	超音波病院			疾患コード	E-2
検査年月日	20〇〇年7月11日	超音波診断医名(担当医)		超音波 三郎	
[超音波検査所見]					
<p>妊娠25週2日 胎児発育は妊娠週数相当 胎児胸郭内の両側に低エコー域が観察されている。高輝度を示す胎児肺は胸水によって圧迫されている。胸水により心臓は圧迫され、心胸郭比は減少しているが心拍動は正常に認められている。 全身の皮膚が肥厚しており浮腫状態を呈している。 低エコー域は胸水貯留の他、type 1 先天性嚢胞性腺腫様奇形(CCAM)などが鑑別に上げられるが、両側に存在しており嚢胞形成ではないこと、縦隔の偏位がないこと、全身の浮腫を認めていることから胎児胸水と診断した。 頭部、心臓、腹部、四肢には異常所見は認めない。脳内石灰化を示唆する所見は認められず、また肝腫大などの所見も認めない。 また項部肥厚、軽度水腎症、腸管の高輝度などのソフトマーカーに関する所見も陰性と判断できる。</p>					
超音波診断*	妊娠25週 胎児胸水				
[超音波所見と臨床診断との関連について]					
<p>浮腫及び腔水症から胎児水腫と診断した。胎児水腫の原因としては、免疫性、心原性、胎内感染などが挙げられるが、母体はRh陽性であり不規則抗体もなく、超音波上心臓に異常所見はなく心不全を示唆する心拡大なども認めなかった。検査時点では胎児水腫を起こす可能性のあるサイトメガロウイルスやパルボウイルスなどは未検であったが、その後の検査で陰性と判明した。本症例では胸水を採取して細胞診を行ったところ、リンパ球が多数認められたため乳び胸水が示唆された。乳び胸水を呈する症例の中にはダウンなどの染色体異常が含まれている事が知られているが、超音波上染色体異常を示唆する所見は認められなかった。インフォームドコンセントを取得したうえで胸腔-羊水腔シャント術が施行され、胎児血流が改善したことにより、胸水の消失と全身の浮腫の改善が認められた。その後妊娠35週3日に前期破水の後出産となり、乳び胸水の診断が確定し、出生後の治療により胸水は消失した。</p>					
最終診断*	乳び胸水				

* 健診領域を受験される方は健診領域用の「様式3の2」を使用すること。

日本超音波医学会理事長 殿

日本超音波医学会の定める超音波検査士認定試験を受験する基準に十分な抄録であることを認めます。

日本超音波医学会
認定超音波専門医氏名
(自署)

(専門医番号 (FJSUM No) _____)

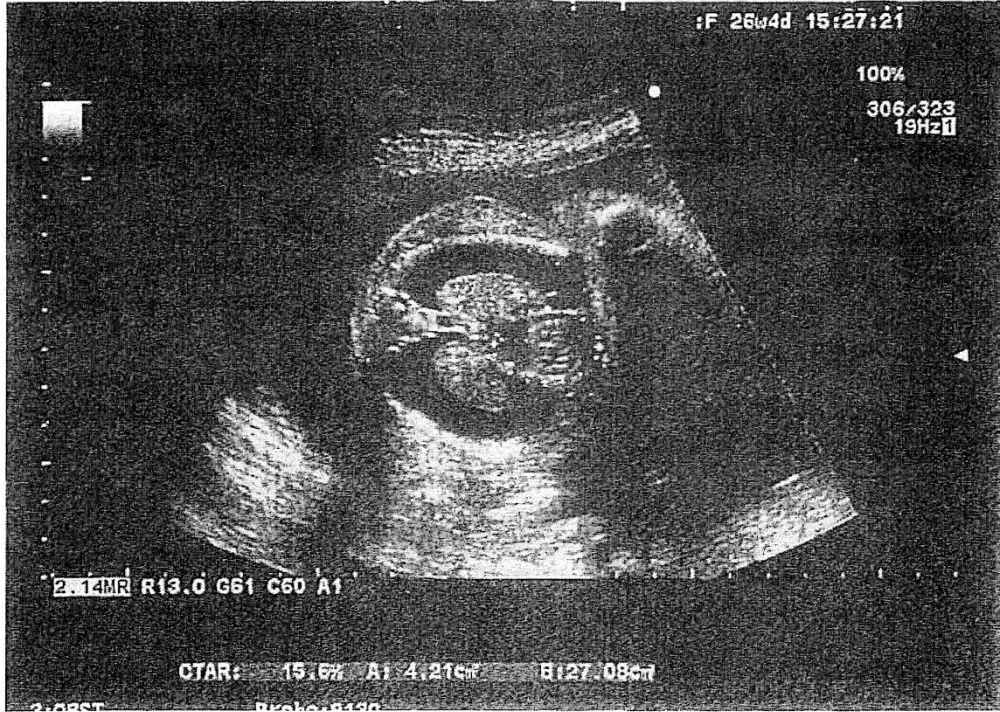抄録番号

2

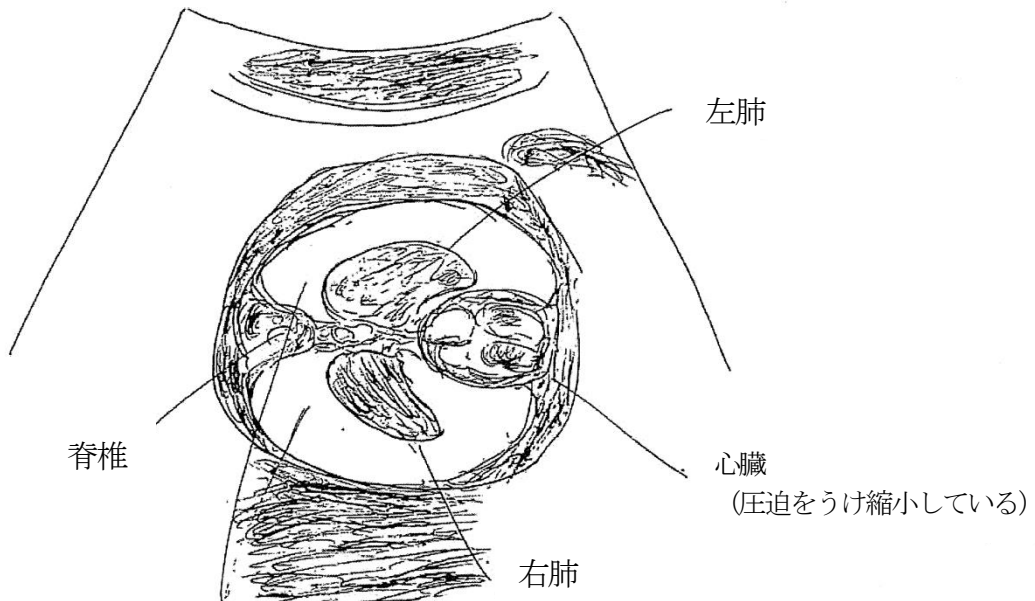
受験者氏名

本郷 花子

[写真貼付欄]



[スケッチ記入欄]



両側胸腔上液体貯留を認める

血管

疾患コード	疾患内容内訳	症例数
G-1	頸動脈	3例以上
G-2	大動脈	3例以上
G-3	四肢動脈	3例以上
G-4	四肢静脈	3例以上
G-5	腎動脈	3例以上
G-6	その他	

*G-1：頸動脈病変（プラーク、狭窄など）を有する症例を含むこと。

*G-2：大動脈瘤または大動脈解離のいずれかを含むこと。

*G-3：閉塞性動脈疾患または末梢動脈瘤のいずれかを含むこと。

*G-4：深部静脈血栓症および下肢静脈瘤のいずれをも含むこと。

*G-5：腎動脈狭窄例を含むこと。

血管領域のみ、同一患者で複数の疾患（所見）がみられる場合は、2 症例までは別な疾患コードとして申請できます。

【超音波検査所見欄】

・日本超音波医学会ホームページの「診断基準」の項を参照し、「超音波による頸動脈病変の標準的評価法2017」、「超音波による深部静脈血栓症・下肢静脈瘤の標準的評価法」、「超音波による腎動脈病変の標準的評価法」、「超音波による大動脈・末梢動脈病変の標準的評価法」に準じて記載すること。

・病変部分だけを記載するのではなく、健側についても（たとえ異常がなくとも）記載すること。

・所見欄には略語を多用しない。PI、RI、IMTなど超音波用語集にある略語はよいが、一般的でない略語は最初に記載すること。（例 線維筋性異形成 fibromuscular dysplasia:FMD, 例2 CEA:carotid endarterectomy）

・表にまとめるなどわかりやすく記載すること。

【貼付写真】

・適切な写真を2～4枚程度がよい。

・カラードプラとパルスドプラの方向を合わせる。

・カラーバーや深度の表示、各種パラメータの数値などは重要な情報なので、切り取らない。

・左右や、どの血管の画像であるかがわかるように血管名やボディーマークを入れる。

記入例

(必ず記載すること) 受付No.

本症例について※いずれかにチェックする この症例は初めての提出である。過去に提出したことがある。
提出したことが有る方は試験の回を記載してください。 第____回検査士試験 (様式3の2)
超音波検査実績

超音波診断報告書抄録

受験者氏名 淡路 次郎 受験臨床領域 血管

抄録番号	1	年齢	78	性別	男																																																							
施設名	超音波病院			疾患コード	G-1																																																							
検査年月日	20〇〇年〇月×日	超音波診断医名(担当医)		超音波 五郎																																																								
[超音波検査所見]																																																												
<p>右頸動脈: ・右総頸動脈に等輝度プラークを認める。明らかな狭窄病変なし。</p> <p>左頸動脈: ・左内頸動脈は起始部から約16 mmにわたり狭窄している。最狭窄部の最大血流速度約537.0 cm/sと有意狭窄(NASCET法70 %以上)であり、同部位のプラーク性状は低、等、高輝度成分の入り交じった低輝度不均質プラークである。近位側にはjellyfishタイプの可動性を認める。明らかな潰瘍性病変なし。その他、本例では狭窄率としてNASCET法77 %、ECST法82.5 %、短軸面積法95.8 %と計測できた。</p> <p>椎骨動脈: ・右椎骨動脈は拡張期血流が低下しており、遠位部狭窄を疑う。 ・左椎骨動脈には異常所見なし。</p>																																																												
<table border="1"> <thead> <tr> <th>血管</th> <th>測定項目</th> <th>右</th> <th>左</th> </tr> </thead> <tbody> <tr> <td rowspan="6">総頸動脈</td> <td>血管径 (mm)</td> <td>9.9</td> <td>9.0</td> </tr> <tr> <td>max IMT (mm)</td> <td>1.8</td> <td>1.0</td> </tr> <tr> <td>IMT-C10 (mm)</td> <td>0.8</td> <td>0.8</td> </tr> <tr> <td>PSV (cm/s)</td> <td>49.1</td> <td>40.8</td> </tr> <tr> <td>EDV (cm/s)</td> <td>13.6</td> <td>9.8</td> </tr> <tr> <td>PI</td> <td>1.61</td> <td>1.78</td> </tr> <tr> <td rowspan="4">内頸動脈 (左は狭窄部)</td> <td>PSV (cm/s)</td> <td>47.1</td> <td>537.0</td> </tr> <tr> <td>EDV (cm/s)</td> <td>21.0</td> <td>169.7</td> </tr> <tr> <td>PI</td> <td>0.90</td> <td>1.18</td> </tr> <tr> <td>RI</td> <td>0.55</td> <td>0.68</td> </tr> <tr> <td rowspan="6">椎骨動脈</td> <td>血管径 (mm)</td> <td>3.3</td> <td>4.5</td> </tr> <tr> <td>PSV (cm/s)</td> <td>60.5</td> <td>91.1</td> </tr> <tr> <td>EDV (cm/s)</td> <td>2.3</td> <td>28.5</td> </tr> <tr> <td>mean V (cm/s)</td> <td>12.3</td> <td>47.4</td> </tr> <tr> <td>PI</td> <td>4.74</td> <td>1.32</td> </tr> <tr> <td>RI</td> <td>0.96</td> <td>0.69</td> </tr> </tbody> </table>						血管	測定項目	右	左	総頸動脈	血管径 (mm)	9.9	9.0	max IMT (mm)	1.8	1.0	IMT-C10 (mm)	0.8	0.8	PSV (cm/s)	49.1	40.8	EDV (cm/s)	13.6	9.8	PI	1.61	1.78	内頸動脈 (左は狭窄部)	PSV (cm/s)	47.1	537.0	EDV (cm/s)	21.0	169.7	PI	0.90	1.18	RI	0.55	0.68	椎骨動脈	血管径 (mm)	3.3	4.5	PSV (cm/s)	60.5	91.1	EDV (cm/s)	2.3	28.5	mean V (cm/s)	12.3	47.4	PI	4.74	1.32	RI	0.96	0.69
血管	測定項目	右	左																																																									
総頸動脈	血管径 (mm)	9.9	9.0																																																									
	max IMT (mm)	1.8	1.0																																																									
	IMT-C10 (mm)	0.8	0.8																																																									
	PSV (cm/s)	49.1	40.8																																																									
	EDV (cm/s)	13.6	9.8																																																									
	PI	1.61	1.78																																																									
内頸動脈 (左は狭窄部)	PSV (cm/s)	47.1	537.0																																																									
	EDV (cm/s)	21.0	169.7																																																									
	PI	0.90	1.18																																																									
	RI	0.55	0.68																																																									
椎骨動脈	血管径 (mm)	3.3	4.5																																																									
	PSV (cm/s)	60.5	91.1																																																									
	EDV (cm/s)	2.3	28.5																																																									
	mean V (cm/s)	12.3	47.4																																																									
	PI	4.74	1.32																																																									
	RI	0.96	0.69																																																									
<table border="1"> <tr> <td>max IMT: 最大内中膜厚、</td> <td>PSV: 収縮期最大血流速度、</td> </tr> <tr> <td>EDV: 拡張末期血流速度、</td> <td>mean V: 平均血流速度、</td> </tr> <tr> <td>PI: pulsatility index、</td> <td>RI: resistance index、</td> </tr> <tr> <td colspan="2">NASCET: North American Symptomatic Carotid Endarterectomy Trial、</td> </tr> <tr> <td colspan="2">ECST: European Carotid Surgery Trial</td> </tr> </table>						max IMT: 最大内中膜厚、	PSV: 収縮期最大血流速度、	EDV: 拡張末期血流速度、	mean V: 平均血流速度、	PI: pulsatility index、	RI: resistance index、	NASCET: North American Symptomatic Carotid Endarterectomy Trial、		ECST: European Carotid Surgery Trial																																														
max IMT: 最大内中膜厚、	PSV: 収縮期最大血流速度、																																																											
EDV: 拡張末期血流速度、	mean V: 平均血流速度、																																																											
PI: pulsatility index、	RI: resistance index、																																																											
NASCET: North American Symptomatic Carotid Endarterectomy Trial、																																																												
ECST: European Carotid Surgery Trial																																																												
超音波診断*	左内頸動脈狭窄(高度)、右椎骨動脈遠位部狭窄疑い、右頸動脈プラーク																																																											
[超音波所見と臨床診断との関連について]																																																												
<p>2日前より右上肢のしびれ感、巧緻運動障害を認め受診。頭部MRIを施行したところ、左前頭葉から頭頂葉に散在性脳梗塞巣を認めた。原因精査のため頸動脈エコーを施行した結果、左内頸動脈の高度狭窄および近位部に可動性を認め、脳梗塞の塞栓源(動脈原性脳塞栓症)であると判断した。頸部MRA、CTAでもエコーと同様、左内頸動脈起始部に高度狭窄病変を認めた。また、心エコー図検査やHolter心電図では心原性脳塞栓症を来すような異常所見は認めなかった。左症候性高度内頸動脈狭窄病変であり、外科的治療として左内頸動脈内膜剥離術(CEA: Carotid endarterectomy)を施行した。病理学的には内部出血を伴い、表面プラーク破綻を認める脂質中心のプラーク性状を呈しており、エコー所見と合致していた。術後、頭部MRIで新たな梗塞巣を認めず、頸動脈エコー再検にて左内頸動脈の血流は正常化していた。現在抗血小板薬内服を行い経過観察中である。</p>																																																												
最終診断*	左内頸動脈狭窄症、多発性脳梗塞																																																											

* 健診領域を受験される方は健診領域用の「様式3の2」を使用すること。

日本超音波医学会理事長 殿日本超音波医学会の定める超音波検査士認定試験を受験する基準に十分な抄録であることを認めます。

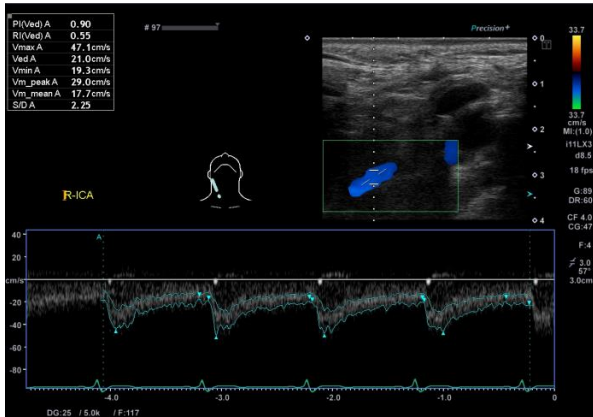
日本超音波医学会
認定超音波専門医氏名
(自署)

(専門医番号 (FJSUM No) _____)

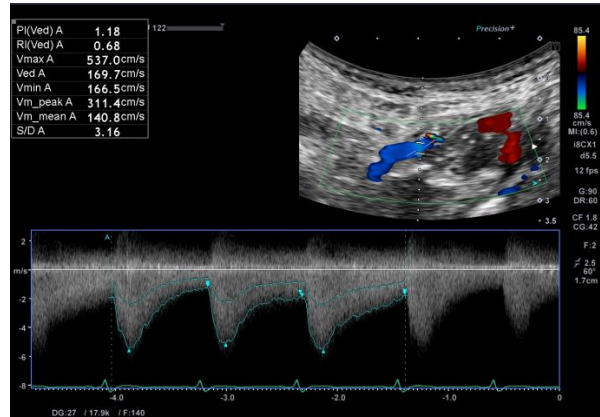
[写真貼付欄]

※ 写真裏面に、受験者氏名・受験領域・抄録番号を付記し、はがれないように貼付すること。

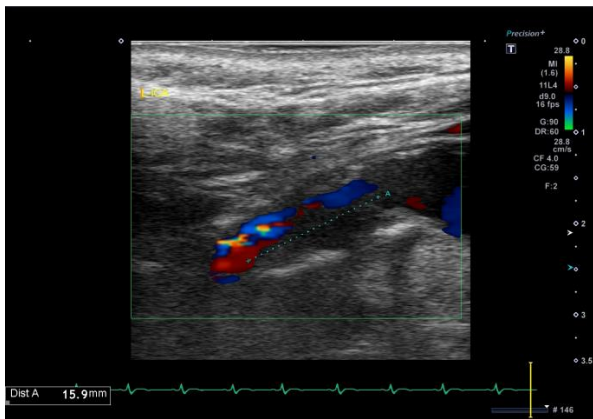
右内頸動脈パルソドプラ像 (左が頭側)



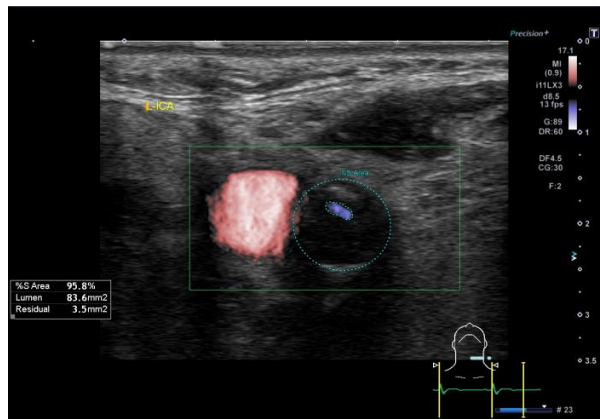
左内頸動脈パルソドプラ像 (左が頭側)



左内頸動脈長軸像 (左が頭側)



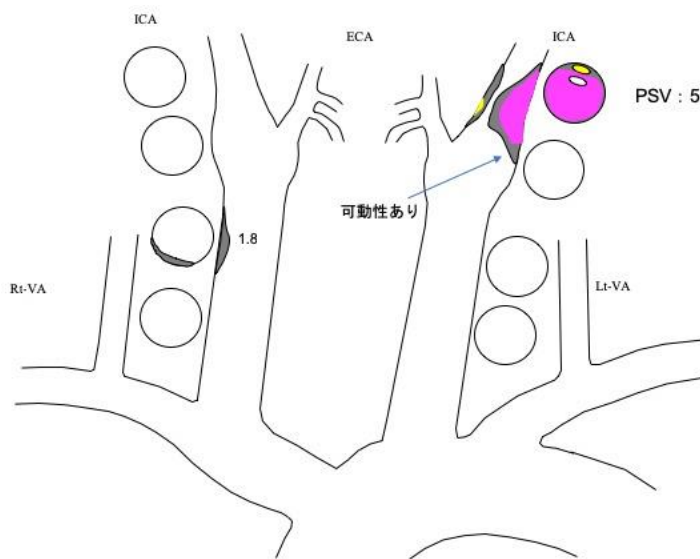
左内頸動脈短軸像



[スケッチ記入欄]

※ スケッチは手書きとする。しかし血管領域についてはパソコンによるスケッチでも可とする。

鉛筆書き可。



- 高輝度
- 等輝度
- 低輝度

CCA:Common Carotid Artery
 ICA:Internal Carotid Artery
 ECA:External Carotid Artery
 VA :Vertebral Artery
 PSV:Peak systolic velocity

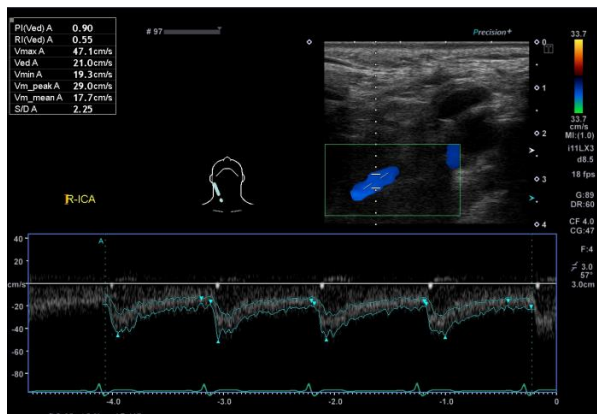
:観察不可能範囲

狭窄病変長 : 15.9mm

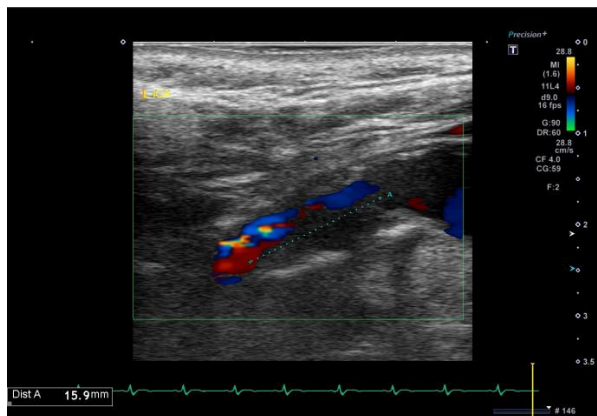
[写真貼付欄]

※ 写真裏面に、受験者氏名・受験領域・抄録番号を付記し、はがれないように貼付すること。

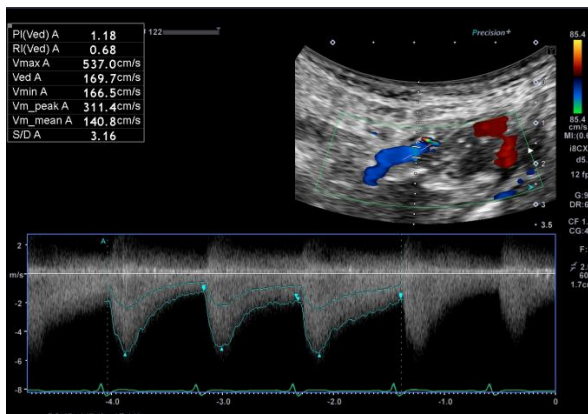
右内頸動脈パルソドプラ像 (左が頭側)



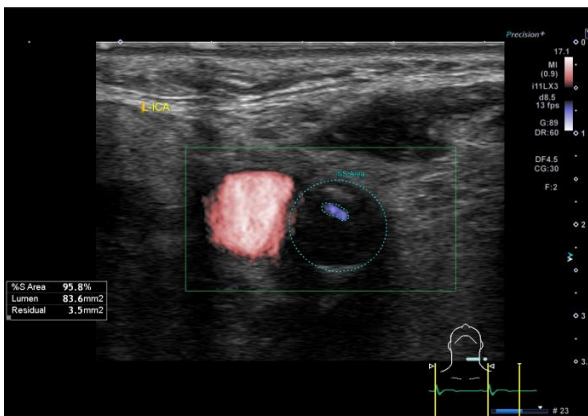
左内頸動脈長軸像 (左が頭側)



左内頸動脈パルソドプラ像 (左が頭側)



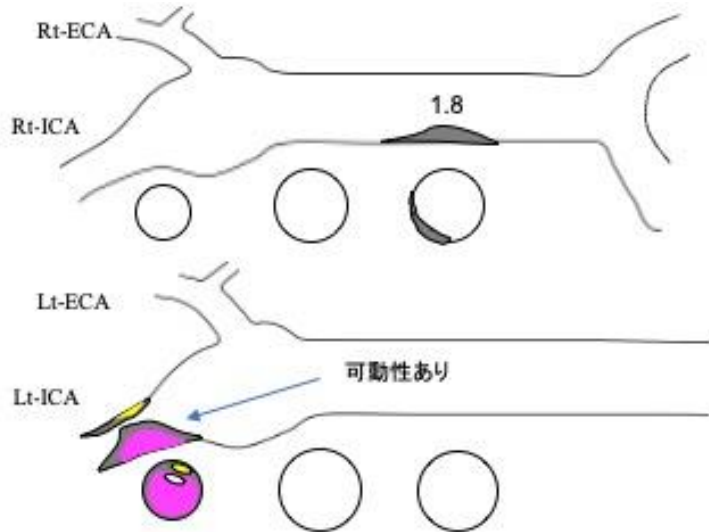
左内頸動脈短軸像



[スケッチ記入欄]

※ スケッチは手書きとする。しかし血管領域についてはパソコンによるスケッチでも可とする。

鉛筆書き可。



- 高輝度
- 等輝度
- 低輝度

CCA:Common Carotid Artery
ICA:Internal Carotid Artery
ECA:External Carotid Artery
VA :Vertebral Artery
PSV:Peak systolic velocity

:観察不可能範囲

PSV : 537.0cm/s

狭窄病変長 : 15.9 mm

記入例

(必ず記載すること) 受付No.

本症例について※いずれかにチェックする この症例は初めての提出である。過去に提出したことがある。
提出したことが有る方は試験の回を記載してください。 第____回検査士試験 (様式3の2)

超音波検査実績

超音波診断報告書抄録

受験者氏名 _____ 大動脈 太郎 _____ 受験臨床領域 _____ 血管 _____

抄録番号	2	年齢	74	性別	女性
施設名	超音波病院			疾患コード	G-2
検査年月日	20〇〇年9月28日	超音波診断医名(担当医)		超音波 次郎	
<p>[超音波検査所見]</p> <p>腹部大動脈に解離を認め、瘤径：最大短径は48 mmと瘤化している。左総腸骨動脈まで解離を認める。偽腔と考えられる内腔の一部(頭側)は血栓形成しており、可動性を認める。 腹部大動脈と左総腸骨動脈の分岐部に亀裂(エントリー)を認める。 血流は偽腔内に流入・流出しており、to and fro patternである。</p> <p>腹腔動脈・上腸間膜動脈・右腎動脈は真腔から分岐している。 左腎動脈は血栓化した偽腔から分岐しており、描出できず。 腎サイズ 右114×42 mm、左83×30 mm萎縮傾向</p> <p>右総腸骨動脈 最大短径：31 mm 左総腸骨動脈 最大短径：24 mm</p> <p>腹腔動脈分岐部より頭側の動脈と内腸骨・外腸骨動脈は描出困難である。</p>					
超音波診断	解離性腹部大動脈瘤疑い(偽腔内一部血栓化を疑う)、右総腸骨動脈瘤疑い				
<p>[超音波所見と臨床診断との関連について]</p> <p>1998年6月に急性大動脈解離(Stanford B型)を発症し、当院に搬送された。MRIにて左鎖骨下動脈分岐部から胸部大動脈-左総腸骨動脈まで解離があり、合併症もないため保存的治療となった患者である。胸部下行大動脈の最大短径は38 mm、左腎動脈は偽腔から分岐して高度狭窄を認めた。その後、外来にて年一度の経過観察を行っていたが、2016年に胸部下行大動脈が径60 mmと拡大傾向、2017年6月に胸部下行大動脈置換術を施行した患者である。また、血栓閉塞した腹部大動脈から左総腸骨動脈の解離は残存しているが経過観察中である。</p> <p>経過観察中、2018年9月MRIでは腹部大動脈の瘤径は最大短径49mm、右総腸骨動脈33 mm、右内腸骨動脈30 mm、左総腸骨動脈24 mm、左内腸骨動脈34 mmと前回より拡大傾向、左腎は萎縮傾向だった。病変部評価として瘤径や血栓性状、血流評価のため、超音波検査施行となった。</p> <p>超音波検査ではMRI同様に瘤径は拡大傾向で、偽腔内はto and fro patternの血流と血栓部分の一部は可動性を有していた。瘤径の拡大は、偽腔内の血流が原因と考えられた。 これらの所見から手術適応の解離性腹部大動脈瘤と診断され、現在待機中である。</p>					
最終診断	解離性腹部大動脈瘤、右総腸骨動脈瘤、両側内腸骨動脈瘤				

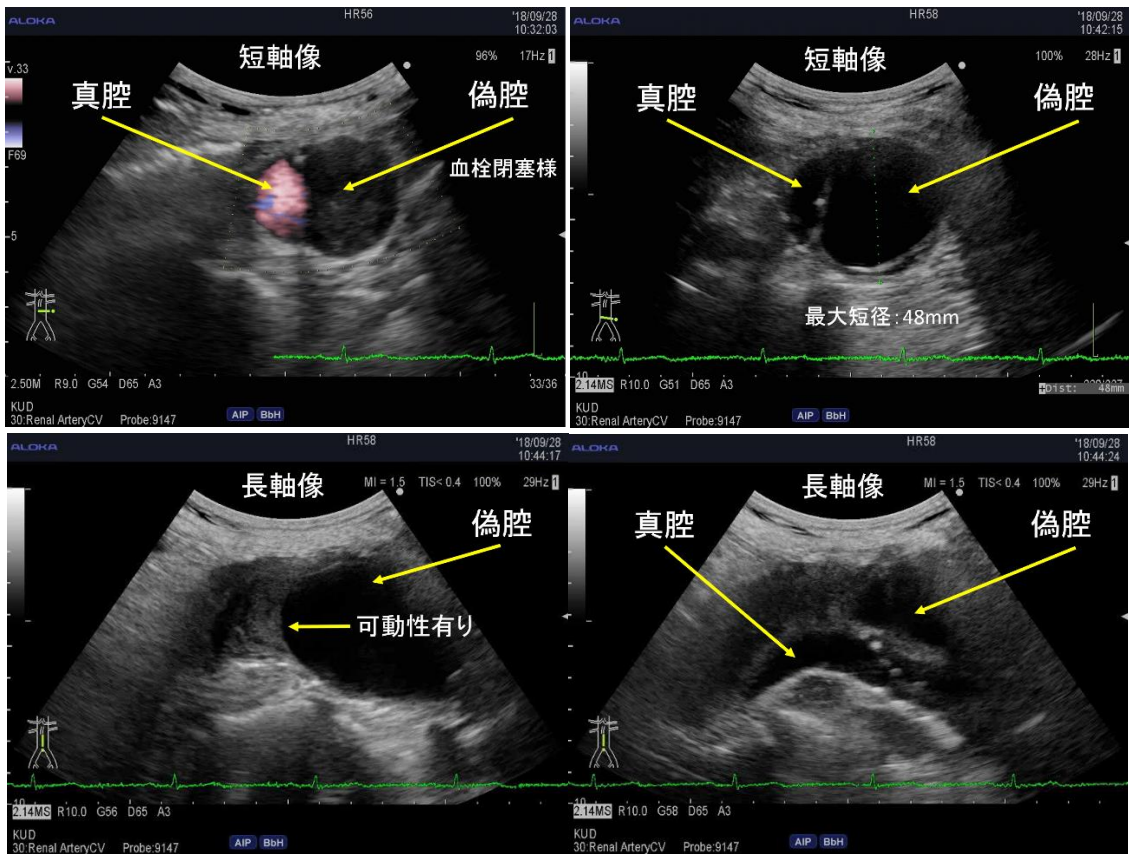
* 健診領域を受験される方は健診領域用の「様式3の2」を使用すること。

日本超音波医学会理事長 殿日本超音波医学会の定める超音波検査士認定試験を受験する基準に十分な抄録であることを認めます。

日本超音波医学会
認定超音波専門医氏名
(自署)

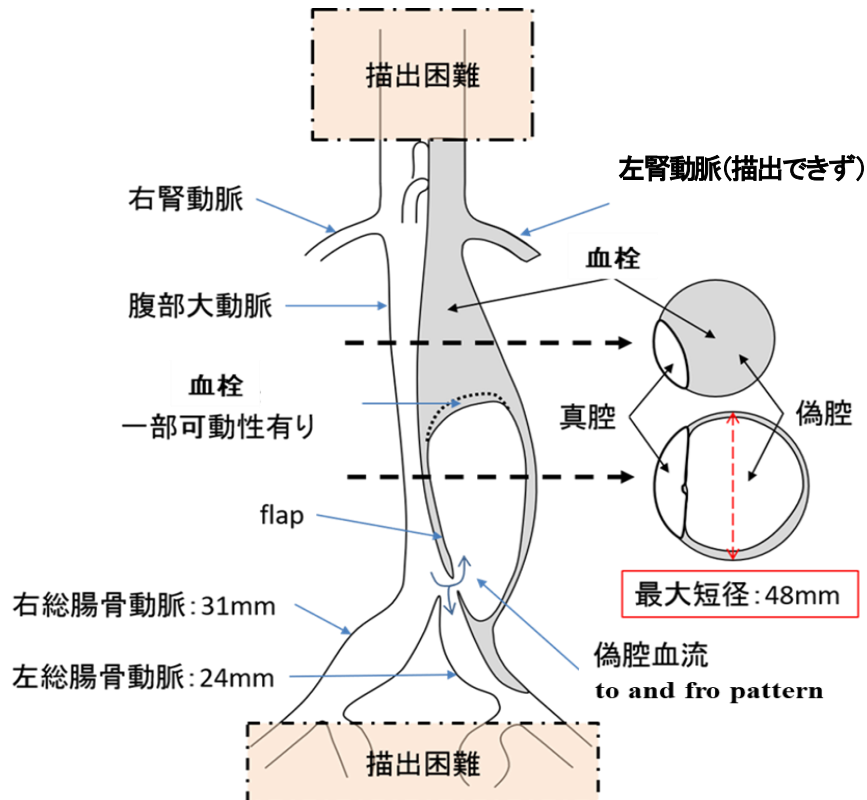
(専門医番号 (FJSUM No) _____)

[写真貼付欄]



[スケッチ記入欄]

※スケッチは手書きとする。しかし血管領域についてはパソコンによるスケッチでも可とする。
鉛筆書き可。



記入例

(必ず記載すること) 受付No. _____

本症例について※いずれかにチェックする この症例は初めての提出である。過去に提出したことがある。
提出したことが有る方は試験の回を記載してください。 第 _____ 回検査士試験 (様式3の2)

超音波検査実績

超音波診断報告書抄録

受験者氏名 _____ 淡路 次郎 _____ 受験臨床領域 _____ 血管 _____

抄 録 番 号	3	年 齢	72	性 別	男
施 設 名	超音波病院			疾患コード	G-3
検 査 年 月 日	20〇〇年〇月 1 日	超音波診断医名 (担当医)	超音波 五朗		
[超音波検査所見]					
<p>・右下肢：大腿動脈起始部から閉塞。穿刺部動脈の前面に石灰化病変なし。大腿動脈の閉塞部血管に石灰化は少ない。血管の萎縮無く、閉塞部位のエコー輝度が上昇していないことから、比較的最近の閉塞と判断した。閉塞長は 12 cm で、その下方で膝窩動脈より中枢側で枝動脈からの再還流あり。右前脛骨動脈は閉塞し、足背動脈末梢は穿通枝からの逆流あり。</p> <p>・左下肢：左総腸骨動脈は閉塞し、閉塞部血管に石灰化病変無く、萎縮なし。エコー輝度の上昇が無いことから、比較的最近の閉塞と判断できる。内腸骨動脈から逆流入し、外腸骨動脈に還流している。大腿動脈から足首までの主幹動脈に有意狭窄や閉塞なし。</p> <p>両側ともに深大腿動脈の分岐方向は、通常の前方向である。</p>					
超 音 波 診 断 *	右大腿動脈閉塞、右前脛骨動脈閉塞、左総腸骨動脈閉塞				
[超音波所見と臨床診断との関連について]					
<p>1か月前より間歇性跛行を自覚し、近医を受診。腰部脊柱管狭窄症疑いにて、当院整形外科へ紹介受診となった。その際、ABI低下 (右/左 : 0.76/0.85) のため、下肢動脈超音波検査が依頼された。超音波検査では、右大腿動脈閉塞と前脛骨動脈閉塞。左総腸骨動脈閉塞と診断した。同日に行った造影CTでも同様の診断であった。右大腿動脈と左総腸骨動脈に対して、血管内治療の方針となった。</p>					
最 終 診 断 *	右大腿動脈閉塞、右前脛骨動脈閉塞、左総腸骨動脈閉塞				

* 健診領域を受験される方は健診領域用の「様式3の2」を使用すること。

日本超音波医学会理事長 殿

日本超音波医学会の定める超音波検査士認定試験を受験する基準に十分な抄録であることを認めます。

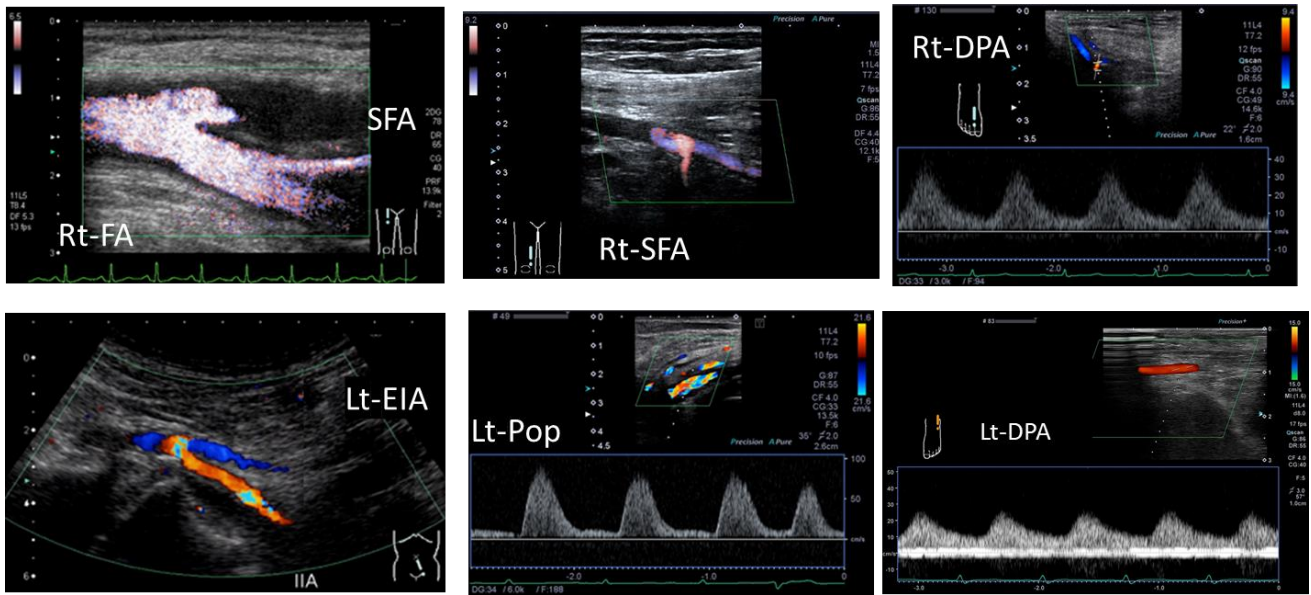
日本超音波医学会
認定超音波専門医氏名
(自署)

_____ (専門医番号 (FJSUM No) - _____)

抄 録 番 号	3	受 験 者 氏 名	淡路 次郎
---------	---	-----------	-------

[写真貼付欄]

※写真裏面に、受験者氏名・受験領域・抄録番号を付記し、はがれないように貼付すること。

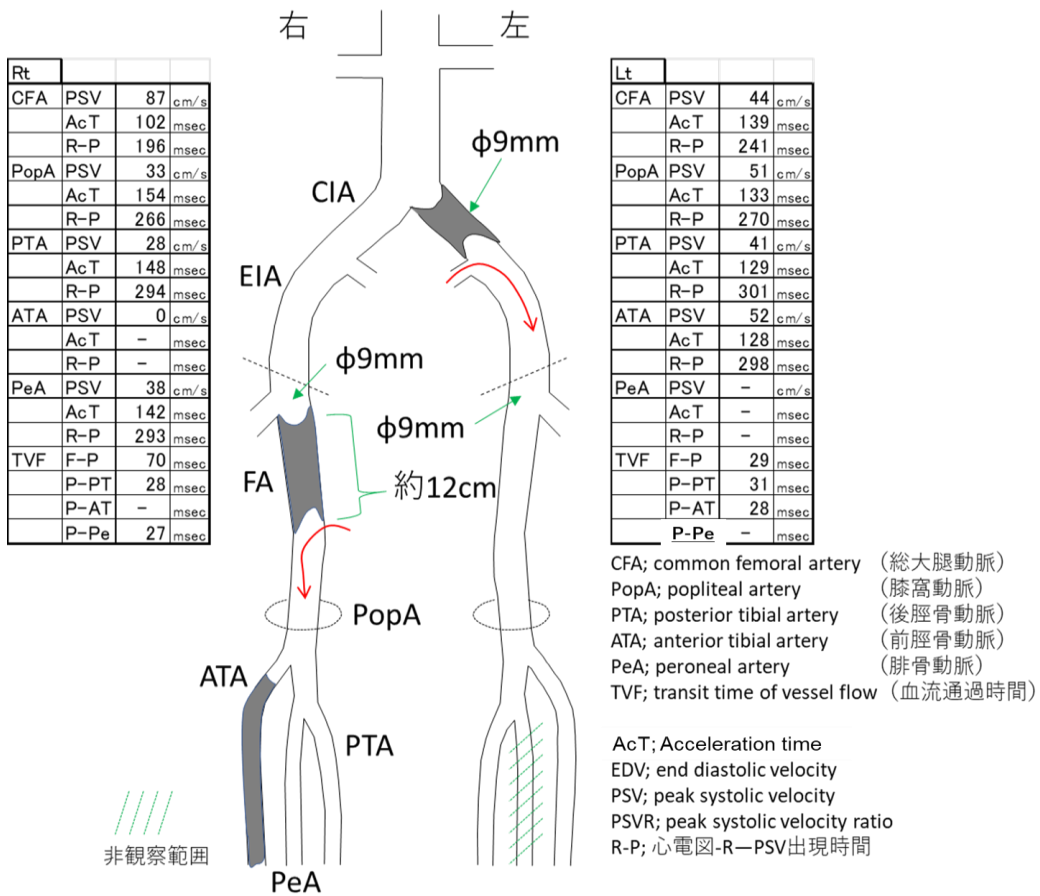


EIA; external iliac artery, FA; femoral artery, SFA; superficial FA, POP; popliteal artery, DPA ; dorsalis pedis artery

[スケッチ記入欄]

※スケッチは手書きとする。しかし血管領域についてはパソコンによるスケッチでも可とする。

鉛筆書き可。



記入例

(必ず記載すること) 受付No. _____

本症例について※いずれかにチェックする この症例は初めての提出である。過去に提出したことがある。
提出したことが有る方は試験の回を記載してください。 第 _____ 回検査士試験 (様式3の2)
超音波検査実績

超音波診断報告書抄録

受験者氏名 _____ 淡路 次郎 _____ 受験臨床領域 _____ 血管 _____

抄 録 番 号	4	年 齢	75	性 別	女
施 設 名	超音波病院			疾患コード	G-4
検 査 年 月 日	20〇〇年4月1日	超音波診断医名 (担当医)	超音波 五朗		
[超音波検査所見]					
左下肢静脈 腸骨静脈には明らかな血栓像認めず 総大腿静脈～膝窩～ヒラメ静脈中央枝にかけて 血栓による不完全閉塞あり。 (血栓エコー輝度高く、一部再開通所見あり) 血栓中枢端は血管壁に固定されておらず“浮遊血栓”の状態 また血栓の一部は大伏在静脈にも及ぶ。					
右下肢静脈 腸骨～大腿～膝窩静脈レベルでは明らかな血栓像認めず。 ヒラメ静脈中央枝は拡張 (最大径12 mm) 器質化した壁在血栓あり。 閉塞所見は認めず。					
超 音 波 診 断 *	下肢深部静脈血栓症 左： 急性期、総大腿～膝窩～ヒラメ静脈中央枝 右： 慢性期、ヒラメ静脈中央枝				
健診以外の領域：[超音波所見と臨床診断との関連について] 健診：[超音波所見から考えられる臨床診断]を記載する					
3年前に右下肢が腫脹、疼痛出現、右下肢深部静脈血栓症の診断にて他院にて入院加療していた。下肢の腫脹、疼痛は改善したが、ヒラメ静脈にのみ血栓が残存し、経過観察していた。 今回、左変形性膝関節炎にて人工関節置換術にて当院入院。 術後3日目に、D-ダイマー高値、左下肢腫脹、疼痛出現にて、超音波検査を実施した。超音波検査では、総大腿静脈～膝窩静脈、さらにはヒラメ静脈中央枝に血栓を認めた。その後、造影CTを実施したが、下肢静脈血栓範囲は超音波検査と同様所見であった。肺血栓塞栓症には至っていなかった。 深部静脈血栓が疼痛、腫脹の原因と考えられ、直ちに、抗凝固療法が開始された。					
最 終 診 断 *	下肢深部静脈血栓症(左：急性期、右：慢性期)				

* 健診領域を受験される方は健診領域用の「様式3の2」を使用すること。

日本超音波医学会理事長 殿

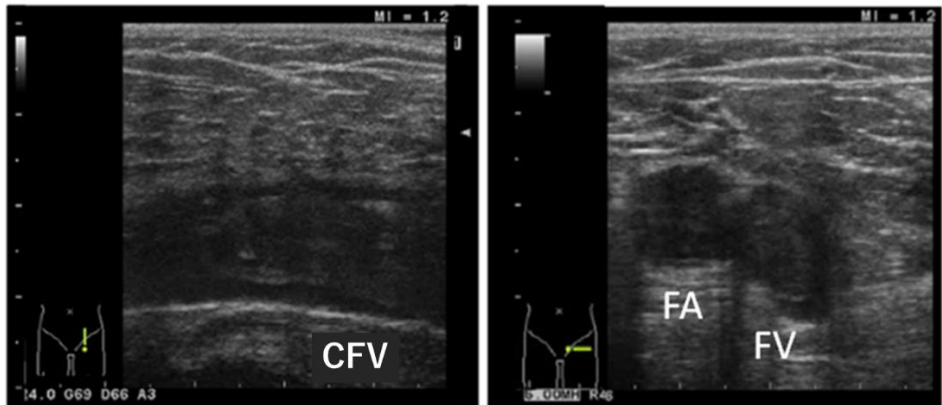
日本超音波医学会の定める超音波検査士認定試験を受験する基準に十分な抄録であることを認めます。

日本超音波医学会
認定超音波専門医氏名
(自署)

(専門医番号 (FJSUM No) _____)

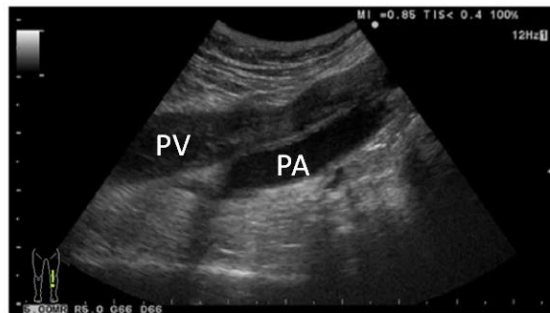
[写真貼付欄]

※写真裏面に、受験者氏名・受験領域・抄録番号を付記し、はがれないように貼付すること。



左総大腿静脈縦断像

左大腿静脈横断像



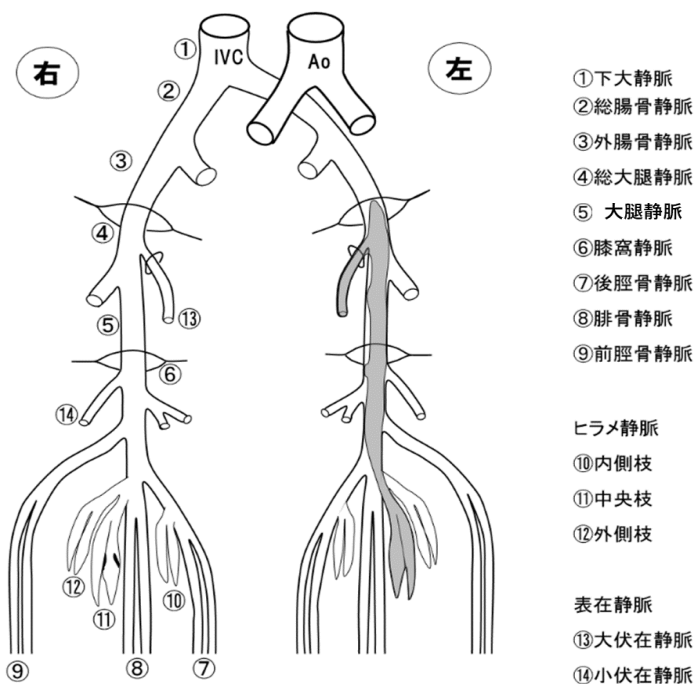
左膝窩静脈縦断像

CFV ; 総大腿静脈 FA ; 大腿動脈、 FV ; 大腿静脈、 PA;膝窩動脈、 PV ; 膝窩静脈

[スケッチ記入欄]

※スケッチは手書きとする。しかし血管領域についてはパソコンによるスケッチでも可とする。

鉛筆書き可。



記入例

(必ず記載すること) 受付No. _____

本症例について※いずれかにチェックする この症例は初めての提出である。 過去に提出したことがある。
提出したことが有る方は試験の回を記載してください。 第 _____ 回検査士試験 (様式3の2)

超音波検査実績

超音波診断報告書抄録

受験者氏名 _____ 淡路 次郎 _____ 受験臨床領域 _____ 血管 _____

抄 録 番 号	5	年 齢	72	性 別	男
施 設 名	超音波病院			疾患コード	G-5
検 査 年 月 日	20〇〇年4月1日	超音波診断医名 (担当医)	超音波 五朗		

[超音波検査所見]

右腎動脈起始部に高度狭窄あり (PSV;3.0m/s. RAR ; 4.29狭窄後乱流あり)。
腎内血流は明らかにATが延長した狭窄後パターン。ただし腎萎縮なく、形態上は問題なし。
左腎動脈には明らかな狭窄性病変認めず。腎形態や血流も問題なし。

基礎調律：洞調律 心拍数：75～ 80 腹部大動脈 狭窄なし、瘤形成なし 径； 16mm PSV； 69cm/s AT； 94ms 腹腔動脈 PSV； 95cm/s 上腸間膜動脈 PSV； 128cm/s	右腎				左腎				
	腎サイズ： 9.6cm 腎形態： 皮髄境界明瞭、結石なし、水腎症なし				腎サイズ： 9.9cm 腎形態： 皮髄境界明瞭、結石なし、水腎症なし				
	血流評価 腎動脈起始部 PSV； 298cm/s RAR； 4.29				血流評価 腎動脈起始部 PSV； 79cm/s RAR； 1.14				
	腎区域動脈	AT ms	PSV cm/s	EDV cm/s	RI	腎区域動脈	AT ms	PSV cm/s	EDV cm/s
上 極	143	40	15	0.63	上 極	65	42	16	0.62
中央部	144	42	14	0.67	中央部	65	44	15	0.65
下 極	146	39	15	0.62	下 極	63	47	16	0.66

AT: acceleration time, EDV; end diastolic velocity, PSV; peak systolic velocity, RAR; renal aortic ratio, RI; resistance index

超 音 波 診 断 * 右腎動脈狭窄 (起始部)

[超音波所見と臨床診断との関連について]

難治性高血圧にて2年前より他院で経過観察されていた。
腹部血管雑音が聴取されるために超音波検査にて腎動脈狭窄の有無をチェックしたところ
右腎動脈起始部の高度狭窄を認めた。
翌日造影CTでも同様に右腎動脈高度狭窄指摘。超音波検査結果と合致した。
超音波検査の2週間後に経皮的腎動脈形成術にて右腎動脈狭窄解除され血圧は正常化した。

最 終 診 断 * 右腎動脈起始部狭窄

* 健診領域を受験される方は健診領域用の「様式3の2」を使用すること。

日本超音波医学会理事長 殿

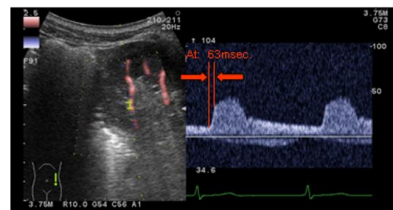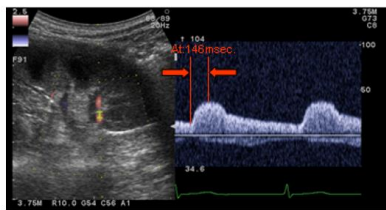
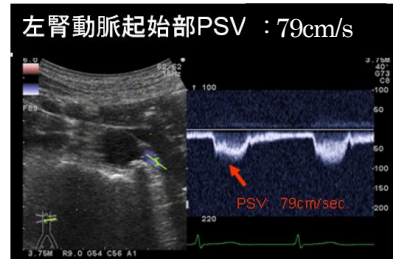
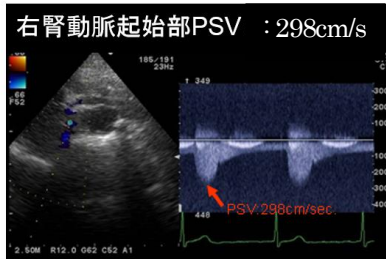
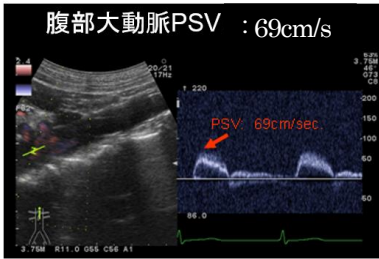
日本超音波医学会の定める超音波検査士認定試験を受験する基準に十分な抄録であることを認めます。

日本超音波医学会
認定超音波専門医氏名
(自署)

(専門医番号 (FJSUM No) _____)

[写真貼付欄]

※写真裏面に、受験者氏名・受験領域・抄録番号を付記し、はがれないように貼付すること。



右腎区域動脈
AT: 146msec、 RI: 0.62

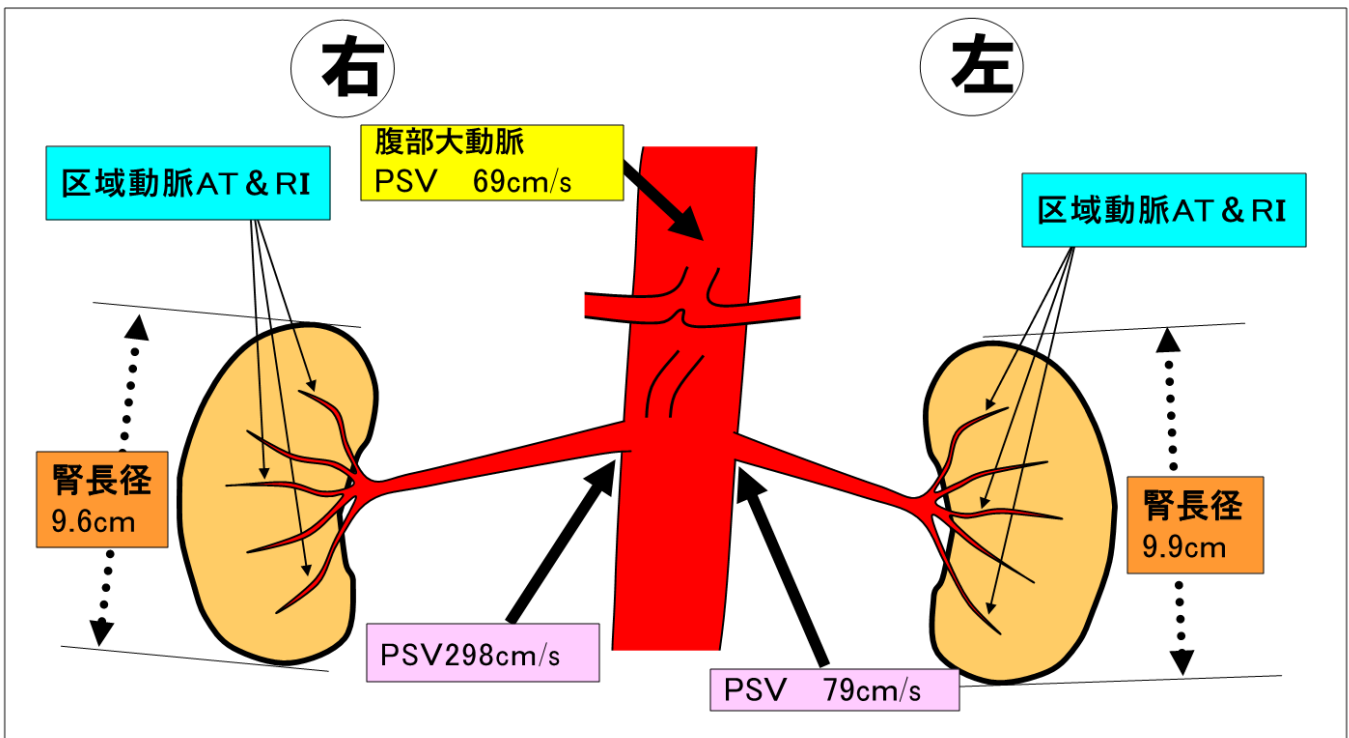
左腎区域動脈
AT: 63msec、 RI: 0.66

AT: acceleration time, EDV; end diastolic velocity, PSV; peak systolic velocity, RAR; renal aortic ratio, RI; resistance index

[スケッチ記入欄]

※スケッチは手書きとする。しかし血管領域についてはパソコンによるスケッチでも可とする。

鉛筆書き可。



AT; acceleration time, PSV; peak systolic velocity, RI: resistance index

記入例

(必ず記載すること) 受付No.

本症例について※いずれかにチェックする この症例は初めての提出である。過去に提出したことがある。
提出したことが有る方は試験の回を記載してください。 第____回検査士試験 (様式3の2)
超音波検査実績

超音波診断報告書抄録

受験者氏名 淡路 次郎 受験臨床領域 血管

抄録番号	6	年齢	68	性別	女																																																																																								
施設名	超音波病院			疾患コード	G-4																																																																																								
検査年月日	20〇〇年12月25日	超音波診断医名(担当医)	超音波 五朗																																																																																										
<p>[超音波検査所見]</p> <p><検査体位>鼠径部:立位 大腿部から足部:坐位</p> <p><表在静脈の評価></p> <p>【右下肢静脈】</p> <ul style="list-style-type: none"> ・大伏在静脈、小伏在静脈、穿通枝に弁不全はなく静脈径の拡張なし。 ・静脈瘤は検出されません。 <p>【左下肢静脈】</p> <ul style="list-style-type: none"> ・大伏在静脈は大腿静脈接合部から下腿上部まで弁不全による有意逆流あり。下腿部では大伏在静脈の側枝静脈が拡張し屈曲蛇行しています。最大径8 mm ・足部上方の穿通枝は径4 mmと拡大していますが、有意逆流なし。上記以外の穿通枝に静脈径の拡張はなく、有意逆流なし。 ・浅腹壁静脈は開存しています。 ・小伏在静脈に弁不全はなく静脈径の拡張なし。 <p><深部静脈の評価></p> <ul style="list-style-type: none"> ・両下肢大腿静脈から下腿深部静脈に明らかな血栓像は検出されません。血管径は左右差なく正常範囲内。逆流なし。 				<table border="1"> <thead> <tr> <th>右下肢</th> <th>径(mm)</th> <th>有意逆流</th> <th>血栓</th> </tr> </thead> <tbody> <tr> <td>大腿静脈</td> <td>16</td> <td>なし</td> <td>なし</td> </tr> <tr> <td>大伏在静脈</td> <td></td> <td></td> <td></td> </tr> <tr> <td> 大腿静脈接合部</td> <td>5</td> <td>なし</td> <td>なし</td> </tr> <tr> <td> 大腿部</td> <td>5</td> <td>なし</td> <td>なし</td> </tr> <tr> <td> 下腿部</td> <td>3</td> <td>なし</td> <td>なし</td> </tr> <tr> <td>膝窩静脈</td> <td>6</td> <td>なし</td> <td>なし</td> </tr> <tr> <td>小伏在静脈</td> <td></td> <td></td> <td></td> </tr> <tr> <td> 膝窩静脈接合部</td> <td>4</td> <td>なし</td> <td>なし</td> </tr> <tr> <td> 下腿部</td> <td>3</td> <td>なし</td> <td>なし</td> </tr> <tr> <td>穿通枝</td> <td>拡大なし</td> <td>なし</td> <td>なし</td> </tr> <tr> <th>左下肢</th> <th>径(mm)</th> <th>有意逆流</th> <th>血栓</th> </tr> <tr> <td>大腿静脈</td> <td>14</td> <td>なし</td> <td>なし</td> </tr> <tr> <td>大伏在静脈</td> <td></td> <td></td> <td></td> </tr> <tr> <td> 大腿静脈接合部</td> <td>6</td> <td>有</td> <td>なし</td> </tr> <tr> <td> 大腿部</td> <td>6</td> <td>有</td> <td>なし</td> </tr> <tr> <td> 下腿部</td> <td>3</td> <td>なし</td> <td>なし</td> </tr> <tr> <td>膝窩静脈</td> <td>6</td> <td>なし</td> <td>なし</td> </tr> <tr> <td>小伏在静脈</td> <td></td> <td></td> <td></td> </tr> <tr> <td> 膝窩静脈接合部</td> <td>5</td> <td>なし</td> <td>なし</td> </tr> <tr> <td> 下腿部</td> <td>3</td> <td>なし</td> <td>なし</td> </tr> <tr> <td>穿通枝</td> <td>拡大有</td> <td>なし</td> <td>なし</td> </tr> </tbody> </table> <p>※有意逆流 深部静脈は1.0秒、表在静脈は0.5秒を超える逆流 穿通枝逆流時間 0.5秒超</p>		右下肢	径(mm)	有意逆流	血栓	大腿静脈	16	なし	なし	大伏在静脈				大腿静脈接合部	5	なし	なし	大腿部	5	なし	なし	下腿部	3	なし	なし	膝窩静脈	6	なし	なし	小伏在静脈				膝窩静脈接合部	4	なし	なし	下腿部	3	なし	なし	穿通枝	拡大なし	なし	なし	左下肢	径(mm)	有意逆流	血栓	大腿静脈	14	なし	なし	大伏在静脈				大腿静脈接合部	6	有	なし	大腿部	6	有	なし	下腿部	3	なし	なし	膝窩静脈	6	なし	なし	小伏在静脈				膝窩静脈接合部	5	なし	なし	下腿部	3	なし	なし	穿通枝	拡大有	なし	なし
右下肢	径(mm)	有意逆流	血栓																																																																																										
大腿静脈	16	なし	なし																																																																																										
大伏在静脈																																																																																													
大腿静脈接合部	5	なし	なし																																																																																										
大腿部	5	なし	なし																																																																																										
下腿部	3	なし	なし																																																																																										
膝窩静脈	6	なし	なし																																																																																										
小伏在静脈																																																																																													
膝窩静脈接合部	4	なし	なし																																																																																										
下腿部	3	なし	なし																																																																																										
穿通枝	拡大なし	なし	なし																																																																																										
左下肢	径(mm)	有意逆流	血栓																																																																																										
大腿静脈	14	なし	なし																																																																																										
大伏在静脈																																																																																													
大腿静脈接合部	6	有	なし																																																																																										
大腿部	6	有	なし																																																																																										
下腿部	3	なし	なし																																																																																										
膝窩静脈	6	なし	なし																																																																																										
小伏在静脈																																																																																													
膝窩静脈接合部	5	なし	なし																																																																																										
下腿部	3	なし	なし																																																																																										
穿通枝	拡大有	なし	なし																																																																																										
超音波診断*	左大伏在静脈-大腿静脈接合部の弁不全																																																																																												
<p>[超音波所見と臨床診断との関連について]</p> <p>右乳癌に対してゲムシタビンによる化学療法で通院中の患者である。以前から左下肢のこむら返りを月に数回程度自覚していたが、ここ数週間で日に4~5回と頻度が増加したため、下肢静脈の超音波検査が指示された。超音波検査前の視診では、両下肢に浮腫は見られず、左膝関節部内側に紫紅色のクモの巣状静脈瘤(CEAP分類C1)と左腓腹部内側に瘤状に浮き出た静脈(CEAP分類C2)を認めた。また触診では、足部上方に筋膜欠損部が触知された。超音波検査では左下肢大伏在静脈-大腿静脈接合部に弁不全を認め、左下肢静脈瘤は大伏在静脈由来の静脈瘤と判定した。足部上方に触知された筋膜欠損部の穿通枝は拡大していた。この穿通枝に有意逆流が検出されなかった理由は、同部位が深部静脈への吸い込み口として機能していることが考えられた。なお両下肢深部静脈に血栓は認められず、逆流も認めないことから二次性静脈瘤は否定的であった。こむら返りに対して、芍薬甘草湯が処方され症状が軽減したことから、左下肢腓腹部の静脈瘤は経過観察の方針となった。</p>																																																																																													
最終診断*	左下肢静脈瘤(大伏在静脈由来)																																																																																												

* 健診領域を受験される方は健診領域用の「様式3の2」を使用すること。

日本超音波医学会理事長 殿

日本超音波医学会の定める超音波検査士認定試験を受験する基準に十分な抄録であることを認めます。

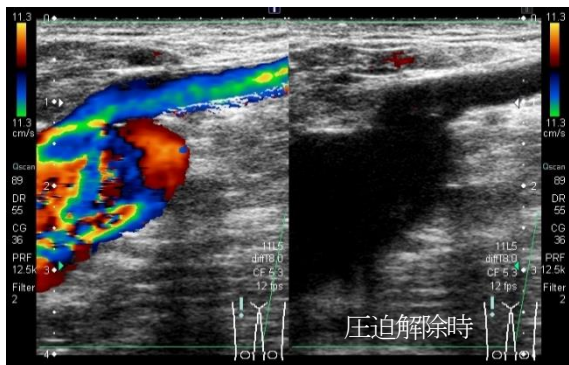
日本超音波医学会
認定超音波専門医氏名
(自署)

(専門医番号 (FJSUM No) _____)

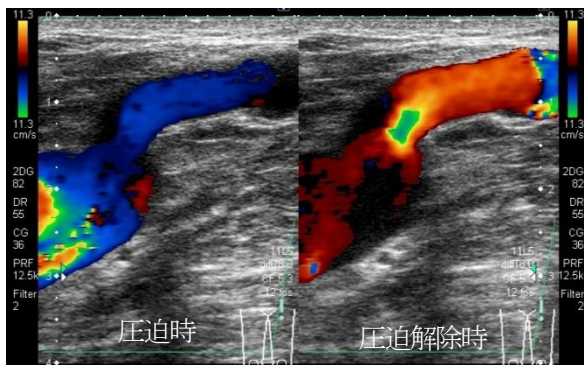
[写真貼付欄]

※写真裏面に、受験者氏名・受験領域・抄録番号を付記し、はがれないように貼付すること。

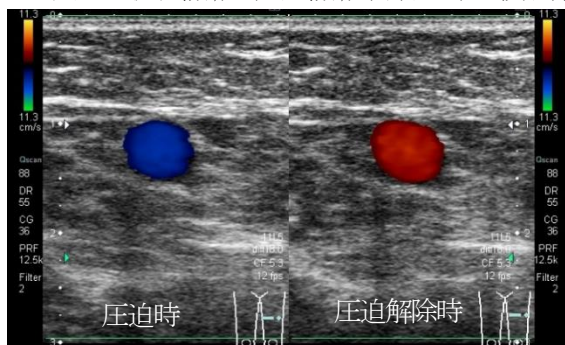
右下肢 大伏在静脈-大腿静脈接合部 縦断像



左下肢 大伏在静脈-大腿静脈接合部 縦断像



左下肢 大伏在静脈 (大腿静脈中部付近) 横断像



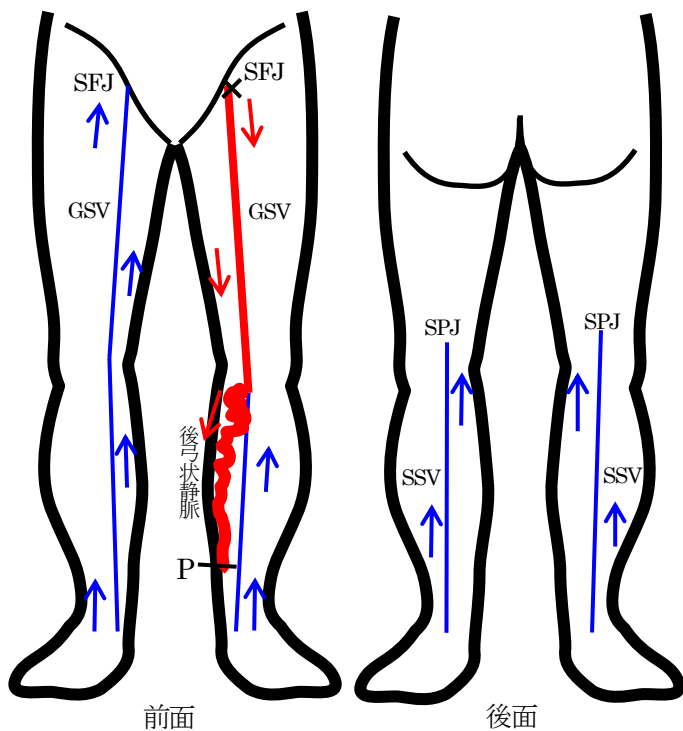
左下肢大伏在静脈-大腿静脈接合部 パルスドプラ像



[スケッチ記入欄]

※スケッチは手書きとする。しかし血管領域についてはパソコンによるスケッチでも可とする。

鉛筆書き可。



血流方向 (順行性)	→
血流方向 (逆行性)	→
不全弁	×
静脈瘤	~~~~~
血栓	■

GSV	: great saphenous vein
SFJ	: saphenofemoral junction
SSV	: small saphenous vein
SPJ	: saphenopopliteal junction
P	: perforator