日本超音波医学会顕彰委員会主催：
第 13 回新人賞口演

公益社団法人日本超音波医学会では，新人の医師ならびに工学研究者を対象に，超音波医学に興味と関心を持つ機会を積極的に提供し，将来，超音波医学の臨床ならびに基礎的研究の中心的役割を担い得る人材の発掘を目的として，新人賞を設置いたしました．

第 13 回新人賞は，令和 5 年に開催された各地方会において公募し，地方会当日の発表に対して審査員による厳正なる審査の結果，下記の 8 名に決定いたしました（受賞者は筆頭者です）．

受賞者には第 97 回学術集会において「同一領域の一般演題」のセッションで発表していただくことといたしました．抄録は各領域の頁に掲載します．

公益社団法人日本超音波医学会
顕彰委員会委員長　工藤　信樹

［北海道地方会］
【循 環 器】「急性期診断に心エコー図検査が有用であった急性右室心筋梗塞の 1 例」
森下　皓旭（手稲渓仁会病院　循環器内科）

［東北地方会］
【基　　礎】「Dual-PRF ＋ Dual-angle ドプラによる 2 次元血流ベクトルの頑健な計測」
岡田　悠希（東北大学大学院医工学研究科）

［関東甲信越地方会］
【消 化 器】「腹部超音波検査が診断の一助となった神経内分泌腫瘍の 1 例」
得平　雅英（杏林大学医学部付属病院　消化器内科）

［中部地方会］
【消 化 器】「EUS-FNA でのリンパ節生検における病理診断能と有害事象軽減を考慮した穿刺針選択」
村山　由季（岐阜市民病院　消化器内科）

［関西地方会］
【循 環 器】「左室壁運動が経時的に変化した非細菌性血栓性心内膜炎による多発塞栓症の一例」
松浦　智弘（北播磨総合医療センター　循環器内科）

［中国地方会］
【循 環 器】「血管内超音波検査（ＩＶＵＳ）により大動脈解離に合併した急性広範前壁心筋梗塞と診断に至り救命し得た一例」
吉田　直人（鳥取大学医学部附属病院　循環器・内分泌代謝内科学）

［四国地方会］
【消 化 器】「Micro B-flow にて Threads and streaks sign を観察しえた肝細胞癌の一例」
和泉　翔太（愛媛大学大学院　消化器・内分泌・代謝内科学）

［九州地方会］
【循 環 器】「肺炎契機に developmental complex と診断し得た 1 例」
菅　　優（別府医療センター　循環器内科）

97-循環-070　【第13回新人賞受賞演題】
急性期診断に心エコー図検査が有用であった急性右室心筋梗塞の1例

森下皓旭 [1]，岩野弘幸 [1]，南淵美玲 [1]，越智香代子 [2]，三浦善恵 [2]，中島朋宏 [2]，石川嗣峰 [2]，工藤朋子 [2]，小室　薫 [1]，湯田　聡 [1]
[1] 手稲渓仁会病院循環器内科，[2] 手稲渓仁会病院臨床検査部

症例は，他院で狭心症治療中の 70 歳台後半，男性．持続性の胸痛を訴え当院へ救急搬送された．血圧は 171/97 mmHg，心拍数は 90 回 / 分で，理学所見に特記すべき異常はみられなかった．心電図では V1，V2 誘導に ST 上昇が認められ，ST 上昇型前壁心筋梗塞が疑われたが，心エコー図検査では左室に明らかな局所壁運動異常は指摘出来なかった．その一方で，右室に拡大と高度のびまん性壁運動低下が認められた．緊急冠動脈造影を行ったところ，左回旋枝が優位の血流支配で，低形成である右冠動脈近位部に閉塞性病変が認められた．右冠動脈に経皮的カテーテルインターベンションを行い，血行再建が得られたところ，胸痛は改善し，心電図の ST 上昇も消失して，急性右室心筋梗塞の診断で入院管理が行われた．最大クレアチンキナーゼは 1500 IU/L と小梗塞に留まり，心臓リハビリテーションと投薬調整後，第 9 病日に退院となった．

【考察】

前胸部誘導の ST 上昇は左前下行枝の閉塞を示唆するが，V1，V2 誘導単独の ST 上昇は右室梗塞と関連する．通常，右室梗塞は下壁梗塞に合併して生じるため，本例のような純粋な急性右室梗塞は稀である．V1，V2 誘導にのみ ST 上昇がみられた際には，右室に着目して心エコー図検査を行うのが重要と考えられた．

Diagnostic Utility of Echocardiography in Acute Right Ventricular Myocardial Infarction: A Case Report

Koki MORISHITA[1]，Hiroyuki IWANO[1]，Mirei NABUCHI[1]，Kayoko OCHI[2]，Yoshie MIURA[2]，Tomohiro NAKAJIMA[2]，Tsugumine ISHIKAWA[2]，Tomoko KUDOU[2]，Kaoru KOMURO[1]，Satoshi YUDA[1]
[1]Department of Cardiology, Teine Keijinkai Hospital, [2]Department of Clinical Laboratory, Teine Keijinkai Hospital

---

97-基礎-041　【第13回新人賞受賞演題】
Dual-PRF+Dual-angleドプラによる2次元血流ベクトルの頑健な計測

岡田悠希 [1]，川上紗弥香 [2]，高草木花野 [2]，菅野尚哉 [1]，Anam Bhatti[1]，石井琢郎 [1]，西條芳文 [1]
[1] 東北大学大学院医工学研究科，[2] 東北大学工学部電気情報物理工学科

《背景と目的》心室内の流れベクトル可視化技術は，心室機能の詳細な評価へ応用が期待されている．しかし，心室内カラードプラ画像（CDI）はエイリアシングが生じやすく，安定的な流れベクトル推定が困難であった．本研究は 2 つのビーム方向に対する CDI データを同時に取得し 2 次元流速ベクトルを可視化する dual-angle vector Doppler 法（Maeda et al., 2018）と，エイリアシングの動的な補正をする dual-PRF de-aliasing 法（Posada et al., 2016）を組み合わせ，エイリアシングに頑健な新たな 2 次元流速ベクトル推定手法の構築を目指した．

《方法》1 秒当たり数千枚の画像取得が可能な拡散波イメージング技術を基に，2 つの拡散波送信方向と 2 つの PRF の組み合わせである 4 つの CDI をほぼ同時に取得する超音波送受信シーケンスを設計した．さらに，エイリアシングを動的に補正しながら 2 次元流れベクトルを推定する信号処理フレームワークを構築した．セクタプローブ（fc: 2.5 MHz）と研究用超音波装置（Vantage256）によるシステム上に提案手法を実装し，CDI にエイリアシングが生じる最大流速を持つ拍動流条件で円筒管内流れを計測し，流速ベクトルの推定を行った．Particle Imaging Velocimetry（PIV）法での流れ計測結果と比較し，提案手法の妥当性を評価した．

《結果・考察》提案手法と PIV で得られた円筒管短軸断面の速度プロファイルは流出期，緩徐期ともに概ね一致し，提案手法がエイリアシングを補正しながら拍動流の流速変動を推定できる事が示された（図）．提案手法による流路中心付近の流速推定値は，流出期では PIV 法（708.5 ± 8.6 mm/s）に比べ低値（605.9 ± 106.5 mm/s）を示し，緩徐期では PIV 法（119.9 ± 5.2 mm/s）に比べ高値（162.1 ± 24.6 mm/s）を示した．これは，カラードプラが関心領域の時空間的平均ドプラシフトから算出されるためであると考えられる．このように，提案手法の妥当性を示すことができた．

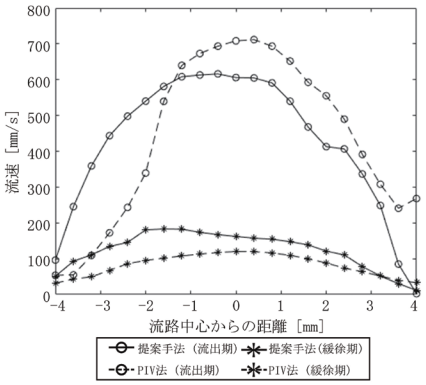

Robust Measurment of 2D Blood Flow Velocity with Dual-PRF and Dual-angle Doppler Imaging

Yuki OKADA[1]，Sayaka KAWAKAMI[2]，Kaya TAKAKUSAKI[2]，Naoya KANNO[1]，Anam BHATTI[1]，Takuro ISHII[1]，Yoshifumi SAIJO[1]
[1]Graduate School of Biomedical Engineering, Tohoku University, [2]Electrical, Information and Physics Engineering, Tohoku University

97-消化-011　【第13回新人賞受賞演題】
腹部超音波検査が診断の一助となった神経内分泌腫瘍の1例

得平雅英[1]，關　里和[1]，友近　瞬[1]，落合一成[1]，里見介史[4]，川村直弘[1]，阪本良弘[3]，柴原純二[4]，森　秀明[2]，久松理一[1]
[1] 杏林大学医学部消化器内科学，[2] 杏林大学医学部医学教育学，[3] 杏林大学医学部付属病院肝胆膵外科，[4] 杏林大学医学部病理学教室

70 歳代の女性．健康診断でγ GTP 211 IU/L と高値を指摘．3kg の体重減少もあり，近医で施行した腹部単純 CT 検査で多発肝腫瘍を指摘され，202X-1 年 12 月当科を受診した．肝疾患の既往はない．18 年前に膵尾部腫瘍切除術を受けたが, 良性と診断された．喫煙歴，飲酒歴なし．身長 150 cm，体重 49 kg，体温 35.7℃，血圧 132/56 mmHg，脈拍 63 / 分，身体所見に特記すべき異常はなく，血液検査では，T-Bil 0.4 mg/dL，ALP 246 IU/L，γ GTP 252 IU/L，AST 49 IU/L，ALT 44 IU/L，LDH 368 IU/L，AFP 114.2 ng/mL，AFP-L3 分画 94.9 %, PIVKA- Ⅱ 42.0 mAU/mL と肝胆道系酵素と腫瘍マーカーの上昇を認めた．腹部単純 CT 検査では，肝内に大小多数の低吸収域を示す腫瘤を認めた．腫瘤は造影 CT の動脈優位相にて全体に強い濃染を認め，遅延相では wash out し辺縁部に被膜様構造がみられた．腹部超音波検査では，肝左葉に複数の腫瘤が癒合した径 64mm 大の辺縁低エコー帯を伴う等～やや高エコーを呈する腫瘤を認め，腫瘤内部には無エコー域がみられた．ワイドバンドドプラ法では腫瘤に一致してバスケットパターン様の血流信号を認めた．画像所見と AFP･PIVKA- Ⅱが高値から肝細胞癌が第一に疑われたが，超音波検査で腫瘤内部の嚢胞状の無エコー域を認めたため，神経内分泌腫瘍（NET）が鑑別に挙げられた．確定診断のために超音波ガイド下肝腫瘍生検を施行．組織学的には好酸性の豊富な細胞質と比較的均一な類円形核を有する異型細胞が胞巣状増殖しており，免疫組織化学的に Synaptophysin（+），ChromograninA（+），CD56（+）であった．Ki-67 標識率は 10% 程度であり，NET と診断した．ソマトスタチン受容体シンチグラフィでは，肝臓以外に集積を認めなかった．

【考察】
肝内に多発した NET を経験した．NET では画像上多彩な所見を呈する報告が散見されるが，超音波検査所見で嚢胞様の無エコー域を伴う多血性腫瘍を認めた場合は NET を鑑別に挙げることが重要と考えられた．尚，肝原発の NET は稀であり，膵尾部腫瘍の病理診断が不明であるものの，術後 18 年を経過した膵 NET の肝転移の可能性も考慮にいれ，文献的考察を加え報告する．

A case of neuroendocrine tumor for which abdominal ultrasonography provided a diagnostic clue

Masahide TOKUHIRA[1]，Satowa SEKI[1]，Shun TOMOCHIKA[1]，Kazushige OCHIAI[1]，Kaishi SATOMI[4]，Naohiro KAWAMURA[1]，Yoshihiro SAKAMOTO[3]，Junji SHIBAHARA[4]，Hideaki MORI[2]，Tadakazu HISAMATSU[1]
[1]Department of Gastroenterology and Hepatology, Kyorin University School of Medicine，[2]Department of Medical Education, Kyorin University School of Medicine, [3]Hepato-Biliary-Pancreatic Surgery Division, Kyorin University Hospital, [4]Department of Pathology, Kyorin University Faculty of Medicine

---

97-消化-068　【第13回新人賞受賞演題】
EUS-FNAでのリンパ節生検における病理診断能と有害事象軽減を考慮した穿刺針選択

村山由季，奥野　充，岩佐悠平，岩田圭介，河内隆宏，小木曽富生，林　秀樹，杉山昭彦，西垣洋一
岐阜市民病院消化器内科

【背景】
リンパ節（LN）腫脹に対する EUS-FNA は，低侵襲に LN 検体採取が可能である. LN 病理学的診断には多量の組織採取が必要であり，19G 針での検体採取を必要とする場合がある．19G 針 FNA・FNB 針の有用性につき検討した．

【目的】
LN 検体採取における有用性・安全性を考慮した EUS-FNA 19G 穿刺針の種類選択につき検討する．

【方法】
対象は 2012-2023 年に LN 生検目的に 19G 針にて EUS-FNA を施行した 183 例（FNA 針 91 例 /FNB 針 92 例）．各穿刺針の LN 病理診断能，有害事象発生率，有害事象への対応につき比較検討した．

【結果】
FNA 群 /FNB 群の患者背景は, 年齢中央値 71（26-89）歳 /73（24-93）歳，女性 43 例（47%）/32 例（35%），LN 径中央値 29（10-110）mm/32（12-110）mm，穿刺経路（経食道 : 経胃 : 経十二指腸）26:62:8/27:53:12 に有意差はなかった．穿刺回数中央値は 3（1-6）回 /4（1-6）回と有意に FNB 群が多かった（P=0.03）．FNA 群 / FNB 群の病理組織学的診断能は，感度 94%（67/71）/97%（72/74）（P=0.4），特異度 95%（19/20）/100%（18/18）(P=1.0)，正診率 95%（86/91）/98%（90/92）(P=0.3）と両群とも高い診断能を有し，有意差は認めなかった．一方，有害事象は 0 例 /3 例（3%）(P=0.3）と有意差はないが，FNB 群にのみ中等症以上の出血例を認めた．出血例の内訳を以下に示す．①縦隔 LN に対する経食道的穿刺例．縦隔出血により血胸を来し人工呼吸器管理下に血管塞栓術を要した．病理診断はサルコイドーシスであった．②縦隔 LN に対する経食道的穿刺例．縦隔出血により食道圧排を来した．病理診断はサルコイドーシスであった．③腹腔内 LN に対する経胃的穿刺例．穿刺後活動性出血を来し，内視鏡的止血術を要した．病理診断は悪性リンパ腫であった．

【結論】
19G FNA･FNB 針の診断能は共に高く，有意差はなかった．一方，FNB 群にのみ出血例を認め，FNB 針の形状上，微小血管を破綻させやすい可能性が考えられた．そのため，EUS 下 LN 生検においては，FNA 針が安全かつ有用な選択肢と思われた．

Comparison of 19-gauge Conventional and Franseen Needles for the Diagnosis of Lymphadenopathy and Classifications of Malignant Lymphoma in Endoscopic Ultrasound Fine-needle Aspiration

Yuki MURAYAMA，Mitsuru OKUNO，Yuhei IWASA，Keisuke IWATA，Takahiro KOCHI，Tomio OGISO，Hideki HAYASHI，Akihiko SUGIYAMA，Yoichi NISHIGAKI
Gastroenterology, Gifu Municipal Hospital

97-循環-083　【第13回新人賞受賞演題】
左室壁運動が経時的に変化した非細菌性血栓性心内膜炎による多発塞栓症の一例

松浦智弘[1]，鈴木麻希子[1]，西條記未[1]，山田愼一郎[1]，濱口浩敏[2]，山田章貴[3]，西井　弘[4]，吉田明弘[1]
[1] 北播磨総合医療センター循環器内科，[2] 北播磨総合医療センター脳神経内科，[3] 北播磨総合医療センター心臓血管外科，[4] 北播磨総合医療センター産婦人科

57 歳女性．仕事中に頭痛を認め当院受診．頭部 MRI 検査で多発脳梗塞を認めた．CT 検査にて卵巣腫瘍と脾梗塞を認めるとともに，経食道心エコー図検査で僧帽弁に最大径 10mm 程度の疣腫を認めた．血液培養陰性で全身状態からも Trousseau 症候群に伴う非細菌性血栓性心内膜炎（NBTE）が疑われた．経過中に新規 ST 上昇および局所壁運動低下の出現を伴う胸痛症状を繰り返した．冠動脈 CT を撮像したが狭窄病変は認めず，一過性の冠動脈塞栓が疑われヘパリン Na による抗凝固療法が開始となった．抗凝固療法を継続し疣腫は消退傾向であったため，原疾患である卵巣腫瘍への手術が優先され他院へ転院となった．NBTE は悪性腫瘍や自己免疫性疾患などにより，細菌感染を伴わずに心内血栓を生じる病態である．今回左室壁運動が経時的に変化した NBTE による多発塞栓症を経験したので報告する．

Ovarian cancer related non-bacterial thrombotic endocarditis presenting as acute ischemic stroke and ischemia with non-obstructive coronary arteries

Tomohiro MATSUURA[1]，Makiko SUZUKI[1]，Kimi NISHIJO[1]，Shinichiro YAMADA[1]，Hirotoshi HAMAGUCHI[2]，Akitoshi YAMADA[3]，Hiroshi NISHII[4]，Akihiro YOSHIDA[1]
[1]Cardiology, Kitaharima Medical Center, [2]Neurology, Kitaharima Medical Center, [3]Cardiovascular Surgery, Kitaharima Medical Center, [4]Gynecology, Kitaharima Medical Center

---

97-循環-064　【第13回新人賞受賞演題】
血管内超音波検査（IVUS）により大動脈解離に合併した急性広範前壁心筋梗塞と診断に至り救命し得た一例

吉田直人，古原　聡，網崎良佑，渡部友視，山本一博
鳥取大学医学部附属病院循環器・内分泌代謝内科学

症例は 50 歳代の男性．8 年前に重症大動脈弁閉鎖不全症で大動脈弁置換術を施行されている．来院前日からの前胸部違和感を認め，当日の朝食中に突然の前胸部痛，意識消失が出現し，救急搬送された．来院時血圧は 66/31mmHg とショック状態であり，心電図では aVR の ST 上昇および広範囲誘導で ST 低下を認め，冠動脈左主幹部（LMCA）を原因とした急性心筋梗塞と判断し緊急カテーテル検査となった．大動脈内バルーンパンピング（IABP）を留置後冠動脈造影を施行したところ，LMCA に高度狭窄を認め，経皮的冠動脈形成術（PCI）の方針とした．血管内超音波検査（IVUS）を施行したところ大動脈からつながる偽腔により LMCA が圧排された所見を認め，大動脈解離による LMCA malperfusion が示唆された．LMCA へステントを留置し血行再建後，造影 CT を施行したところ上行大動脈の拡大（55mm）および Stanford A 型大動脈解離を認めたが頸部分枝には及んでいなかった．血行動態悪化があり一時的に VA-ECMO での管理となったが，その後状態改善し補助循環から離脱した．大動脈解離については心筋梗塞合併，再開胸症例で手術リスクが高かったため，急性期は保存的加療とし，第 26 病日に上行大動脈人工血管置換術を施行，第 45 病日に自宅退院した．左冠動脈主幹部心筋梗塞の要因として急性大動脈解離は 5% 程度と比較的稀であるが，来院時にショック状態あるいは心肺停止など血行動態不安定な状況が多い．CT や血液検査を待つ時間的猶予がなく，急性大動脈解離の診断が困難であることも多いが，その中でも迅速にかつ非侵襲的に施行できるエコー検査は有益となる．LMCA malperfusion を伴った大動脈解離に対する治療としてのスタンダードは依然確立していない．既報では緊急での開胸手術に至る症例が多いが，本症例のようにステントを留置後，待機的に大動脈解離に対して治療を施行した点についても文献的考察を踏まえ報告する．

A case of acute extensive anterior myocardial infarction complicated by aortic dissection diagnosed and successfully treated by intravascular ultrasonography（IVUS）

Naoto YOSHIDA，Satoru KOBARA，Ryousuke AMISAKI，Tomomi WATANABE，Kazuhiro YAMAMOTO
Division of Cardiovascular Medicine, Endocrinology and Metabolism, Tottori University Faculty of Medicine

97-消化-017　【第13回新人賞受賞演題】
Micro B-flowにてThreads and streaks signを観察しえた肝細胞癌の一例

和泉翔太，廣岡昌史，中村由子，矢野　怜，今井祐輔，小泉洋平，徳本良雄，古川慎哉，阿部雅則，日浅陽一
愛媛大学大学院消化器・内分泌・代謝内科学

【背景】
肝細胞癌において Threads and streaks sign は門脈または肝静脈腫瘍栓部で血管の長軸方向に見られる糸を束ねたような所見として描出される．血管造影のように投影像ではしばしば明瞭に描出されるものの，従来の超音波血流イメージングでは糸状のサインを描出することは極めて難しい．今回我々は Threads and streaks sign を Micro B-flow の積算像で糸状に描出しえた肝細胞癌の 1 例を経験したため報告する．
【症例】
50 歳代の女性．肝右葉を占める塊状型肝細胞癌がみられ，右肝静脈から下大静脈に至る腫瘍浸潤がみられた．造影超音波検査では腫瘍栓内に粒状の濃染像が見られた．造影剤が環流した状態で音圧を30％に落とし Micro B-flow を行った．Micro B-flow にて積算像を描出する際にモーションアーチファクトの多い順に画像を並び替え，アーチファクトの大きいものを削除した．これにより明瞭な「糸状」の Threads and streaks sign を超音波にて描出することに成功した．
【まとめ】
Micro B-flow はドップラー検査であるため従来の造影超音波検査に比べ本来の血管形態を描出しやすい利点がある．さらに造影剤を環流させたまま行うことで感度が向上し，アーチファクトの少ない積算画像法を用いることで，Threads and streaks sign のような微小血流を超音波で明瞭に描出することが可能になることが示唆された．

A case of hepatocellular carcinoma with Threads and streaks sign visualized by Micro B-flow

Shota IZUMI，Masashi HIROOKA，Yoshiko NAKAMURA，Ryo YANO，Yusuke IMAI，Yohei KOIZUMI，Yoshio TOKUMOTO，Shinya FURUKAWA，Masanori ABE，Yoichi HIASA
Department of Gastroenterology and Metabology, Ehime University Graduate School of Medicine

---

97-循環-045　【第13回新人賞受賞演題】
肺炎契機にdevelopmental complexと診断し得た1例

菅　　優[1]，福田智子[1]，山内秀一郎[1]，児玉　望[1]，三好美帆[1]，椛田智子[2]，上山由香里[2]，油布邦夫[1]，手嶋泰之[1]，髙橋尚彦[1]
[1] 大分大学医学部附属病院循環器内科・臨床検査診断学講座，[2] 大分大学医学部附属病院医療技術部臨床検査部門

《はじめに》左上大静脈遺残（PLSVC）は，胎生期の左前主静脈が退縮しえなかったための残存血管である．PLSVC は稀に左心房に還流（左上大静脈左房還流）し，冠静脈洞の欠損と後下縁心房中隔欠損の合併をもって developmental complex と称される．今回我々は，COVID-19 感染を契機に診断された developmental complex を経験したので報告する．
《症例》33 歳，男性．
《現病歴》20XX 年 8 月に COVID-19 肺炎に罹患した．肺炎改善後も労作時の経皮的動脈血酸素飽和度の低下を認めた．経胸壁心臓超音波検査（TTE）で ASD と下大静脈の左房流入が疑われ当院に紹介となった．
《入院後経過》TTE では左房および右心系の拡大があり，拡張期に心室中隔の平坦化を認めた．TR-PG，RVOT flow pattern からは肺高血圧を示唆する所見はなかった．下位後壁側の心房中隔が大きく欠損した ASD が疑われた．ASD Flow は左右短絡，欠損孔径 28mm，肺体血流比（Qp/Qs）2.5 と算出された．経食道心エコー図検査では大きな下位静脈同型心房中隔欠損を認め，両方向性シャントであった（L → R 優位）．左側心房には左上肺静脈の還流も確認されたが，冠静脈洞は確認し得なかった．CT 検査では PLSVC は左心房と副半奇静脈 - 肋間静脈へ合流していた．心臓 MRI で算出した Qp/Qs は 1.7 であり，他院にて下位静脈洞型心房中隔欠損に対するパッチ閉鎖術及び左上大静脈結紮，左右上大静脈グラフト置換術が行われた．
《考察》本症例は下位静脈同型 ASD と PLSVC の左心房還流，冠静脈洞欠損が合併した developmental complex と考えられた．PLSVC の左心房還流は R → L シャントの原因となり得るが，左心房に入った静脈血は大きな ASD を通過し，右房に流れるためチアノーゼを示さなかったのではないかと考察された．また自覚症状はなく，COVID-19 感染中の SpO2 のモニタリングが偶発的に本症の診断に至った．
《まとめ》肺炎を契機に developmental complex と診断した 1 例を経験した．

A case of developmental complex diagnosed after pneumonia

Suguru KAN[1]，Tomoko FUKUDA[1]，Shuichiro YAMAUCHI[1]，Nozomi KODAMA[1]，Miho MIYOSHI[1]，Tomoko KABATA[2]，Yukari UEYAMA[2]，Kunio YUFU[1]，Yasushi TESHIMA[1]，Naohiko TAKAHASHI[1]
[1]Oita University Department of Cardiology and Clinical Examination, [2]Oita University Department of Medical Technology and Clinical Laboratory