2023 年 11 月 17 日公示

◇ GUIDELINE ◇

超音波検査の「パニック所見：緊急に対応すべき異常所見」

超音波検査時の「直ちに報告すべき異常値 / 異常所見」検討小委員会
委員長　松尾　汎[1]
副委員長　平井都始子[2]
委員（領域・50 音順）
頭頸部　濱口　浩敏[3]
心臓　泉　知里[4]，大門　雅夫[5]，山田　博胤[6]
腹部　上原麻理子[7]，岡庭　信司[8]，千葉　裕[9]
血管　赤坂　和美[10]
技師　石崎　一穂[11]，川端　聡[12]，三木　俊[13]，山本　幸治[14]

目　次

総論
1. はじめに
2. 目的
3. 領域および層別化について
4. 緊急異常所見（値）の検証
5. 所見候補の検討結果
6. 今後の課題
付録　超音波検査のパニック所見・緊急所見，準緊急所見（表）
各論
超音波検査のパニック所見の提示例

1. はじめに

パニック値とは，「生命が危ぶまれるほど危険な状態にあることを示唆する異常値で，直ちに治療を開始すれば救命し得るが，その診断は臨床的な診察だけでは困難で，検査によってのみ可能である」と定義されている[1)]．検体検査においては諸学会からパニック値や緊急報告値として提示されているが，生理検査・超音波検査については殆ど明示されていない．

超音波検査でも前述の「パニック値の定義」に準じた定義が可能であり，かつ間近の被検者の症状や状態の緊急度も参考にできることから，「緊急に対応すべき異常所見（異常値）」を明確化し提示することにより，より臨床に広く活用されることが期待される．ただし，超音波検査中にバイタルサイン悪化が疑われた場合は，直ちに検査を中止し，必要な緊急対応を要請するよう留意する．

2. 目　　的

本委員会では，超音波検査も検体検査での「パニック値の定義」に準じた定義は可能であるが，数値のみで提示される「検査値」とは異なる「超音波所見」による提示が求められることや，間近に居る被検者の症状や状態に合わせて緊急度を判断することもできることから，「パニック値」とは呼称せず，①「直ちに報告 / 処置すべき緊急所見（値）」と②「速やかに報告 / 処置すべき準緊急所見（値）」に層別化した「パニック所見：緊急に対応すべき異常所見」として明確化することを目的とした．

すなわち，超音波検査時の緊急に対応（認知 / 報告 / 確認依頼 / 診断 / 処置）すべき異常所見（一部に異常値を含む）の候補について，各超音波検査領域で明示することにより，また伝達方法も提案し，各施設ごとでの体制の確立によって得られる診療変容を通じて，施設間格差を減らし，結果として広く臨床に役立つことを期するものである．

加えて，随時，診療変容の実態調査が行われ，変容効果の検証もなされることが望まれる．

[1]松尾クリニック，[2]奈良県立医科大学附属病院総合画像診断センター，[3]北播磨総合医療センター脳神経内科，[4]国立循環器病研究センター心臓血管内科，[5]東京大学医学部附属病院検査部，[6]徳島大学大学院医歯薬学研究部地域循環器内科，[7]国立成育医療研究センター周産期・母性診療センター，[8]飯田市立病院消化器内科，[9]桔梗ヶ原病院在宅ケア科，[10]旭川医科大学病院臨床検査・輸血部，[11]三井記念病院臨床検査部，[12]住友病院臨床検査科・超音波センター，[13]東北大学病院生理検査センター，[14]済生会松阪総合病院検査課

3. 領域および層別化について

3.1　各検査領域の設定

超音波検査の対象を「成人」とし，領域も異なることから，本検討では頭頸部，心臓，腹部，血管の4領域で提示する．なお，「腹部」は，腹部内と骨盤内の臓器が含まれるが，本検討では高度な特殊性が求められる「胎児を含む産科領域」は含まれていない．

3.2　名称と層別化の解説

a)「検査値」と「超音波所見」の違い

ここで，「パニック値」ではなく，名称を「パニック所見：緊急に対応すべき異常所見」とした経緯について述べる．

検体検査の数値で示される「パニック値」の語句は50年近くに渡り，検査値の「極端値」とも区別され，広く臨床に応用されてきた語句であり，既にそれが示す概念は確固として定着している．すなわち，「パニック値」は，定められた範囲を逸脱した数値で，「早急な治療介入が必要となる異常値」であり，被検者とは離れた場所で，検体から得られる「数値」を用いて，緊急に臨床現場に連絡すべき「数値」として運用されてきた．

しかし，「超音波所見：ultrasonic findings」は数値化が困難な画像データであるため，画一的にまとめることは困難であり，「超音波画像を見て，考え出した結果」であることから，計測で得られる「数値」と同様には扱えない．さらに，被検者の間近で（側で：そばで）得られる「所見」を，被検者とは離れた「検体から得られた値」と同等に扱うことには議論もあることから，曖昧なままには使用せず，「パニック所見：緊急に対応すべき異常所見」の用語を使用することとした．

なお，基本的なことだが，「パニック値」でもその精度が必須であるように，超音波検査から得られた情報が「緊急所見（値）」(超音波画像所見や計測値）であると判断する前提として，その情報の正確性や精度が，使用機器の不断の整備や検査実施者の高度な技術や広い知識によって最大限に担保されていることが必須である．

b）画像所見の「認知 / 報告 / 診断 / 処置」＝「対応」

本検討では「緊急に報告すべき所見（値）」の候補を提示することにより，被検者に迅速で適切な処置などがなされることを目的としており，「画像」→「所見」→「診断」→「処置」の手順（これらの手順・工程を**「対応」**と称する）を想定している．

医師が所見から「診断」して処置を行うことは可能であるが，超音波検査を施行する技師・看護師など（以下技師等と略）は「画像・所見を認知 / 報告」して，確認依頼をすることは可能であるが，診断や処置を行うことはできない．すなわち，技師等は得られた画像・所見が「重篤な病態 / 疾患である」と診断することはできない．しかし，「重篤もしくは注意を要する病態 / 疾患を考慮すべき画像・所見の候補」を予め明示しておくことにより，技師等が検査を行った場合に，「報告すべき画像・所見の候補あり」と認知して速やかに「医師に報告」，「確認依頼」をすることは可能である．その速やかな報告 / 確認依頼を受けて，迅速かつ的確に医師により診断され，被検者は迅速に適切な処置を受けられるようになる（=「対応」の完結）と想定され，広く臨床に寄与し得ると考えられる．

繰り返すが，「直ちに報告すべき情報」は，技師等や専門以外の医師が検査した場合には「認知 / 報告 / 確認依頼」であるが，緊急処置が可能な医師 / 専門医が超音波検査を行った場合には認知後直ちに「診断」され，「処置」すべきが適当である．

それら一連の認知 / 報告 / 診断 / 処置をまとめて「対応」と称することとし，本検討では「パニック所見：緊急に対応すべき異常所見」として検討 / 提示した．

c)「報告の要否」に関する検討

「パニック値の定義」に準じて超音波検査でも緊急所見の候補を挙げることはできるが，検査が被検者の間近（側：そば）でなされることから，被検者の症状や状態（病歴）に応じて緊急度を判断することも可能である（*「㋐（被検者）情報」*）．すなわち，「㋐情報」を参考に，超音波検査から得られた所見が「緊急報告所見」として認知 / 報告 / 確認依頼を要するか否かを判定できる（*「㋑緊急報告所見」*の検討）．しかし，診療の体制・態勢（技師等単独から医師常在態勢，救急体制など）が，大病院やクリニックなどによって異なることから，これら現場での報告 / 確認依頼方法の運用も各施設に応じて検討し，設定しておく必要がある（*「㋒運用法」*）．

⑴救急・緊急検査

先ず，超音波検査は被検者の間近で実施することから，救急であっても検査開始時の意識状態，バイ

タルサイン，症候などから判断できる「㋐情報」がある．すなわち意識障害や胸痛などの緊急を要する症候（㋐情報）から疑われた重篤な疾患の㋑緊急報告所見候補（例として内頸動脈狭窄，新規心室壁運動異常，デブリエコーを伴う腹腔の液体貯留など）を医師ではなく，技師等が認めた場合は，直ちに / 速やかに報告 / 確認依頼を行う必要がある．

⑵通常検査

通常でのルチン検査時に，事前の「㋐情報」とは関連無く，緊急 / 準緊急所見を偶然に発見した場合（unexpected）や新たに観られた場合も直ちに / 速やかな報告 / 確認を要する．

しかし，日常のルチン検査では，被検者からの「㋐情報」は，超音波検査を行う前に，その検査目的や病歴，症候および身体所見（バイタルサインを含む）などを俯瞰した後に実施することが通常である．従って，大まかな病態は想定して実施しているので，想定外の所見などに遭遇する頻度は低く，既往で想定される所見の場合は，既知の所見として早期報告の必要は無い．例えば，大動脈解離の経過観察例に「㋑緊急報告所見：フラップ」を認めた場合も，然りである．しかし，偶然に「事前」の㋐情報が無い，または新たな（新規）「㋑緊急報告項目」が発見された場合には，緊急 / 準緊急所見として直ちに / 速やかに報告 / 確認依頼が必要である．

なお，重要な注意点であるため繰り返すが，異常所見の内容に関わらず，検査中，目視的にバイタルサイン悪化が疑われた場合には，直ちに検査を中止し，必要に応じた緊急対応を要請することを忘れてはならない．

d)「報告体制」の構築

さらに，それら所見の「報告体制」の構築（*「㋒運用法」*）も重要である．確かに，救急現場等では医師の同席に伴い直ちに処置され，報告の要が無いこともある．しかし，その場合でも，認知した技師等が「緊急に対応すべき所見」を医師と共に確認する意義はあり，また，何処でも常に医師が同席している態勢とは限らず，技師等のみで判断を要請される局面もある．また，最近は，超音波検査を技師等のみで実施している施設も増加していることから，それぞれの施設に応じた緊急報告体制によって「㋒運用法」を定めておく必要がある．

本検討は，超音波検査での「㋑緊急報告所見の候補」を明確化することを目的として推敲し，緊急所見の候補として提示したが，それらは画一的ではなく，施設によってそれらを吟味（採択，追加など）し，加えて，「㋒運用法」も併せて設定することを推奨する．すなわち，大病院などの様に医師が常在する施設では「直ちに報告候補」を提示して「直ちに診断 / 処置」することが可能だが，技師等のみが実施するクリニックなどでは，技師等は診断行為ができないことから，「直ちに報告候補」を提示して「医師による診断 / 処置」を喚起するための手順・運用法（医師への報告体制）が必要となる．事前に今回挙げた緊急報告項目候補の吟味（採択，追加など）に加えて，各施設に合わせた独自の「㋒運用法：報告体制」の設定もしておくことが重要である．

「㋒運用法」としては，その報告の時期，報告者や対象，報告手段など（**Table 1**）が，その検証と共に極めて重要である．

異常所見 / 値の「報告時期」は①直ちに報告，②検査後直ぐに報告であり，それら以外は通常報告となるが，後述の階層化に述べるごとく「③早期に確実な報告」を要する病態（悪性腫瘍や血流障害など）にも，充分な配慮が必要である．また，検証（後述）と同様に受領確認（通常検査結果報告も含む）の徹底などへの工夫も求められる．

「報告者」は検査を実施した者（主体）が行うが，「報告対象」は施設によって異なり，必要により検査責任者（主任技師など）を経る場合もあるが，迅速に医師（超音波や救急当番医，指示医や主治医，または専門医）に報告 / 確認依頼をして処置が検討される．

「報告手段」は直接口頭で可能なこともあるが，電話，メールなどの連絡システムを媒体として行わ

Table 1　直ちに報告すべき異常値／異常所見の報告方法（例）

報告関連項目	内容
報告すべき時期	直ちに・検査後・早期に
報告主体	検査者・検査責任者（主任技師など）
報告対象（医師）	当番医（エコー・救急）・指示医・主治医・専門医
報告確認手段	口頭・電話・メール
記録	報告／確認依頼書・電子カルテ
所見に基づく診断	当番医（エコー・救急）・指示医・主治医・専門医
結果（伝達完了）	確認依頼書（時刻と医師名）・電子カルテ記入
検証	報告結果の検証

Table 2　緊急度の階層化

緊急度	内容	説明	例（所見）	例（病態）	例（解説）
①直ちに対応すべき「緊急所見」	「生命が危ぶまれる / 重篤な後遺症を来すほど危険な状態にあることを示唆する異常所見（値）で，直ちに報告を要すると判断される」	直ちに何か治療を開始しなければ死に至る／重篤な後遺症を来す可能性がある ⇒緊急（直ちに報告 / 対応すべき重篤な病態） →検査を中断して直ちに報告 / 関連医師の診断 / 処置を要する	・全周性の心膜液貯留（極少量のこともある） ・拡張早期における右室と右房の虚脱 ・下大静脈の拡大と呼吸性変動の減弱 / 消失	心タンポナーデ	心タンポナーデとは心膜液貯留により心嚢内圧が上昇し，拡張期の静脈還流が障害されて心室充満に支障をきたす病態である．心拍出量低下と静脈うっ血が生じ，急性経過でしばしばショックに陥る．外傷，急性大動脈解離，急性心筋梗塞（ドレスラー症候群［Dressler's syndrome］を含む），心臓手術後の出血，診断治療手技の合併症（冠動脈穿孔や心筋の穿孔）などで急性ないし亜急性に発症した場合，心膜液貯留が極少量でも心タンポナーデに至ることがある．逆に，慢性心膜炎では全周性に多量の心膜液貯留を認めても，心タンポナーデには至っていないこともある．いずれにせよ，右室の拡張期虚脱所見は，治療のタイミングを決定するうえで重要である．
			デブリエコー＊を伴う腹腔内液体貯留（腎臓は後腹膜腔）＋内臓被膜断裂 ＊デブリエコー＝液体の中に現れる沈殿物などに由来するエコー	臓器損傷	外傷にて緊急エコーを施行した際にみられる腹腔・後腹膜の液体貯留は常に臓器損傷の可能性を考えるべきである．腹部臓器における損傷は単に出血によるショックだけではなく，さらに腹部臓器がもつ組織液などの腹腔内への放出にて発生する 2 次的な反応にも注意する必要がある．被膜の断裂のみならず実質エコーの亀裂や欠損，不均質化がみられる場合は臓器の深在性損傷が示唆され，さらに緊急度が高くなる．
②速やかに対応すべき「準緊急所見」	「生命が危ぶまれる / 重篤な後遺症を来すほど危険な状態にあることを示唆する異常所見（値）で，検査後直ちに報告を要すると判断される」	直ちに治療をしなくともよいが，放置すると死に至る／重篤な後遺症を来す可能性がある ⇒準緊急（速やかに報告／対応すべき注意を要する病態） →検査終了後，直ちに報告 / 関連医師の診断 / 処置を要する	上腸間膜動脈内の充実エコー＋血流シグナルの欠損	上腸間膜動脈閉塞症	上腸間膜動脈閉塞症の発症頻度は 5. 6 ～ 8. 6 人 / 10 万人と稀な疾患ではあるが，死亡率は 24 ～ 94％と予後不良で，早期診断･治療が求められる．
			液体貯留を伴う膵腫大	急性膵炎	急性膵炎は消化酵素により膵が自己消化を受ける病態であり，他の隣接する臓器や遠隔臓器にも影響を及ぼし得るものである．診断が得られ次第適切な治療を開始しなければならない． 心窩部痛，背部痛に加えて液貯留を伴う膵腫大がみられれば急性膵炎が強く疑われる．
③早期に確実に対応すべき「異常所見」	「緊急性は低いが，生命が危ぶまれる / 重篤な後遺症を来すほど危険な状態にあることを示唆する異常所見（値）で，検査後『早期，確実』に報告を要すると判断される」	緊急性は低いが，放置すると死に至る／重篤な後遺症を来す可能性があり，迅速･確実な伝達を要する ⇒検査後速やか，かつ確実に報告すべき病態 →検査終了後，迅速，かつ確実に関連医師の診断 / 処置を要する（重篤度に応じる）	充実性腫瘤	悪性腫瘍	各臓器内に腫瘤を認めた場合，比較的早期に専門医への相談が必要なため，緊急性は低いが確実な連絡を要する
			低輝度プラーク 潰瘍病変 線維被膜が薄いプラーク	注意すべきプラーク	注意すべきプラークのうち，潰瘍病変，線維被膜が薄い病変，低輝度病変などについては，早期の経過観察が必要となる病変であるため，初見で発見した場合には比較的速やか，かつ確実に報告が必要である．

れることもある．いずれにしても「確実な伝達手段」が求められている．確認依頼の記録として「報告書兼確認依頼書」を作成し，時刻や連絡を受けた医師名などを電子カルテなどにも明記し，それらの記録を保存する．

画像・所見に基づく「診断」は医師のみが可能であることから，当番医，指示医，主治医，専門医などに伝達され，確認されることが必須であり，各施設で受領の確認法を明確化しておく（伝達完了）．

加えて，その後の検証を定期的に実施することによって，常により迅速かつ確実に「緊急異常所見 / 値」が臨床に活かされるように進化し続けるよう努める．

e）階層化の分類

先ず，検査結果の報告は緊急性の有無に関わらず「迅速」かつ「確実」に指示医へ伝達されることが必須で，報告の遅延や不着により被検者に不利益をもたらすことが無いようにするための不断の quality control が求められている．「確実な伝達」はいかなる検査においても必須であり，常に検証され続けられるべき案件である．

次いで，その「㋑緊急報告」の候補に関しては「緊急度の階層化」（**Table 2**）として，通常報告に加え

Fig. 1　パニック所見に遭遇した際のワークフロー例（検査者が，自身でその病態に対応可能な医師以外の場合）．［　］はパニック所見時に特化した対応

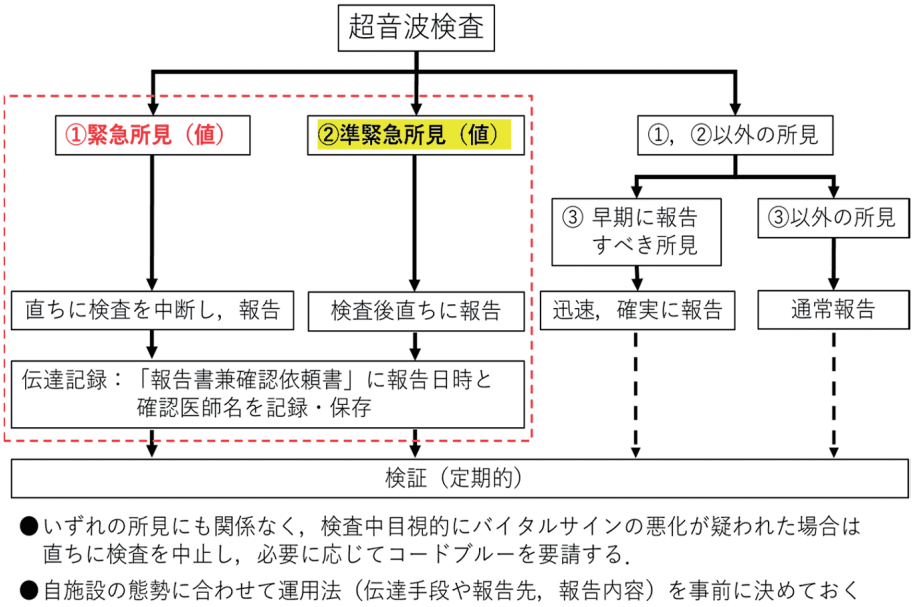

て，①「緊急」，②「準緊急」および③「早期」の3段階が想定される．

①緊急報告

第一に，「直ちに何か治療を開始しなければ死に至る／重篤な後遺症を来す可能性がある病態」である．すなわち「緊急」として，直ちに対応すべき重篤な病態で，それら重篤な病態を考慮すべき「所見」が新たに観られた場合は，検査を中断し，直ちに専門医の診断，処置などを要請する必要があることから，直ちに関連医師へ報告する．例としては心タンポナーデや急性大動脈解離，腹腔内出血などの救急疾患が挙げられる．

②準緊急報告

第二には，直ちに何か治療をしなくともよいが，「速やかに処置をせず放置すると死に至る／重篤な後遺症を来す可能性がある病態」で，「準緊急」として速やかに対応すべき，注意を要する病態で，それら病態を考慮すべき「所見」が新たに観られた場合は，検査終了後，直ちに関連医師へ報告し，対応を要請する．例としては急性胆管炎，膵炎，近位型深部静脈血栓症などが挙げられる．

③早期報告

第三は，前者ほどの緊急性や重篤性は無いが，「早期に確実な報告を要する病態」がある．他の検査時に悪性腫瘍や主要動脈の血流障害を疑う所見を認めた場合などが候補である．心臓超音波検査時に心窩部走査や胸水確認のために肋間走査を行った際に，予期せぬ肝細胞がんや転移性肝癌を発見することがある．また，腹部大動脈の検査で累々と腫脹するリンパ節を見つけることもある．また，頸動脈に「要注意プラーク」の潰瘍病変，線維被膜が薄い病変，低輝度病変などについても，早期経過観察が必要となる病変で，初見で発見した場合には速やかに確実な報告を要する．さらに腹腔動脈や上腸間膜動脈などの腹部主要血管に乱流を発見し高流速 / 狭窄所見を認めた場合など，いずれも「専門外の医師」からの依頼の場合，検査直後ではなくとも迅速に専門医へ診断 / 処置を要請する必要がある．また，パニック所見ではなくとも，依頼医が予期していない所見を認めた場合にも連絡が必要である．例えば，腹痛の原因が上腹部の原因を考慮して依頼された場合の虫垂異常所見や後腹膜腫瘤病変などを認めた場合にも迅速な連絡を要する．この様に緊急度や重篤度を考慮すべき幾つかの病態があり，いずれも迅速に緊急所見が関連医師に伝わる様に工夫すること（迅速診断/早期精査/処置要請）を推奨する．以上，パニック所見を含めた緊急所見に遭遇した際のワークフロー例を **Fig. 1** に示す．

本検討は，対象を成人（胎児も除く）とし，緊急度は検体検査などで用いられるパニック値と同等の緊急度 / 重篤度を想定していることから，「緊急」と「準緊急」のみを取り上げ，悪性腫瘍などのように「早期の確実な対応」を要請すべき病態に関しては，検査後に緊急度や重篤度に応じて「迅速」かつ「確実に連絡」するよう注意喚起をするに留めた．

いずれにしても，通常検査も含めて，今回提示した全ての階層で，担当医（指示医 / 主治医 / 緊急当番医等）への「確実な報告」(これは通常のルチン検

査結果報告も含む）は必須である．各施設で，それらの実効性の「不断の検証」(後述）を通じて，漏れや遅延の無い「確実な報告体制」を構築し，維持することも必要である（**Fig. 1**）.

4. 緊急異常所見（値）の検証

緊急異常所見（値）の報告方法とともに，その検証も極めて重要である（**Table 1**，**Fig. 1**）.

異常所見の報告時期は①直ちに報告，②検査後直ぐに報告であり，それ以外は通常報告となるが，前述の如く,③早期に「確実な報告」を要する病態（悪性腫瘍，血流障害，急性疾患など）も，早期に伝わるよう工夫することが推奨される.

それらの検証として,「伝達や受領確認の徹底」など，不断の工夫が必要である．検証とは，各施設で選択, 追加した「緊急所見の適否」の検証と共に，報告主体から（必要により検査責任者（主任技師など）を介し），超音波や救急当番医師，指示医や主治医，専門医などの「医師」に確認依頼が迅速かつ確実に伝達され，処置が検討 / 実施されたこと（対応の適格性）の検証も行うことである.

報告所見の適格性や重篤度の評価が不適であった場合には，責任理由を精査し，修正する．連絡システムなどの媒体を介して行われた場合，報告，確認，処置などの時間を記入し，遅延や不着の「原因の吟味」も必要である．いずれにしても「確実に伝達されること」が求められており，加えて，それらを記録（確認依頼書の作成や電子カルテへの記入）することと，その保存も必要である.

緊急所見に基づく「診断が可能な医師」へ伝達されること（確認医師名を明記）は必須であり，その結果として検討 / 実施された診断 / 処置の内容，さらに被検者の転帰に関しても併せて調査 / 検証する必要がある．さらに，それらの検証を，定期的に繰り返し実施することを推奨する.

5. 所見候補の検討結果

各領域別に，各所見とそれにより「考慮すべき病態 / 疾患」の候補を列記して提示した（**Table 3**）. 併せて, その所見と病態の簡潔な「解説」を加えた. さらに各論「所見候補の提示」の稿では，それら所見の実例（動画を含む）を提示し，その特徴について付記した．ただし，各病態 / 疾患に関する解説は，本検討委員会の目的を越えるため省略し，成書に譲ることとした.

初めに「所見 / 値」(候補）があって，報告された所見から「考慮すべき病態 / 疾患」が推定され，医師が重篤な病態 / 疾患と「診断」し, 結果として「処置」がなされること（＝対応）から，その順に提示した.

《例示》

【所見】淡い脳実質内高輝度超音波所見（神経症状出現時）

→脳内の血腫を考慮すべき＝脳出血を考慮して速やかに報告（準緊急）

→医師の診断（脳出血）

→救急処置（この段は，以下「→同」と略する）

【所見】頸動脈内の oscillating thrombus

→神経症状出現時は塞栓症を考慮すべき = 急性頸動脈閉塞を考慮して直ちに報告（緊急）

→医師の診断（脳梗塞急性期）　→同

【所見】全周性の心嚢液貯留 + 拡張早期右室虚脱・後期右房虚脱 + 下大静脈拡大，呼吸性変動の減弱 / 消失

→心タンポナーデを考慮すべき = 直ちに報告

→医師の診断（心タンポナーデ）　→同

【所見】デブリエコーを伴う腹腔・後腹膜腔の液体貯留 + 内臓被膜断裂（＊デブリエコー = debris echo：液体の中に現れる沈殿物などに由来するエコー）

→臓器損傷を考慮すべき = 直ちに報告

→医師の診断（臓器損傷）　→同

【所見】液体貯留を伴う膵腫大

→急性膵炎を考慮すべき = 速やかに報告

→医師の診断（急性膵炎）　→同　など

なお，今回提示した所見候補は，一般的に緊急対応が必須と思われる疾患が疑われるものに絞り込んだ結果であり，決して候補に無い所見での緊急対応を否定するものではない．各施設は，各施設の実情に応じ，この度提示したこれらの緊急所見候補の吟味（必要により追加）し，現場への充分な周知を図るため，パニック所見の知識周知の機会（資料配付や勉強会など）を継続して設け，超音波検査に携わる技師等や医師に不断の注意喚起を図ることを推奨する（*「パニック所見の周知」*）.

併せて，通常検査報告も含めた報告および運用体制を施設規模に応じて構築し，不断の改善・更新を図るよう推奨する（*「運用法の検証」*）.

6. 今後の課題

今回提示した「パニック所見候補」(**Table 3, 4** および各論「超音波検査のパニック所見」候補)，「伝達法」(**Table 1**) や「ワークフロー」(**Fig. 1**) などが，各現場の実情に応じて吟味（修正，削除，追加など）し，調整の上，広く活用され，臨床に役立つことを期して作成した．臨床での活用には，それらを充分に現場の技師等や医師に周知することが必須であり，加えてそれら所見候補の適格性や伝達法の是非を，各現場での今後の絶え間ない検証を通じて，常に改善を図り続けることも必要である．

利益相反

本ガイドラインに関して，下記の委員について企業からの資金等の提供を受けています．平井都始子（講演料などの報酬：大塚製薬株式会社)，山田博胤（講演料などの報酬：第一三共株式会社・アスリード株式会社)，岡庭信司（講演料などの報酬：GE ヘルスケア・ジャパン株式会社)，泉　知里（講演料などの報酬：第一三共株式会社・ノバルティスファーマ，研究費：株式会社 LSI メディエンス・新日本科学 PPD)

上記以外の委員に関しては，本ガイドラインに関して利益相反はありません．

謝辞

公益社団法人日本医学放射線学会に査読を頂きました．この場を借りて厚く御礼申し上げます．

文　　献

1) Lundberg GD: When to panic over abnormal values. Med Lab Obs. 1972; 4: 47–54.

Table 3a　緊急所見：頭頸部

部位	直ちに対応すべき「緊急」所見	考慮すべき重篤な疾患／病態	解説（検査中でも中断し，直ちに対応すべき異常）
頭部	他の頭蓋内動脈が描出できているにも関わらず，対象頭蓋内動脈の描出ができない場合（神経症状出現時）	①頭蓋内動脈閉塞（脳梗塞急性期・神経症状出現時）	脳梗塞急性期において，頭蓋内動脈閉塞の有無を評価する必要がある．通常であれば，MRA や CTA，血管造影検査などで確認するが，特に救急外来においては超音波検査での観察が有用である．2.0－3.0 MHz セクタ型プローブを用いて頭蓋内動脈を同定する．特に重要な頭蓋内動脈としては，内頸動脈，中大脳動脈，椎骨動脈，脳底動脈がある．内頸動脈および中大脳動脈は側頭骨窓アプローチ，椎骨動脈および脳底動脈は大後頭孔アプローチでそれぞれ動脈を同定する．周囲の頭蓋内動脈血流が明瞭に描出されているにも関わらず，対象動脈の描出ができない場合は閉塞を疑う．なお，脳梗塞は発症 4.5 時間以内には rt-PA 静注療法（血栓溶解療法）を検討する必要がある．その際に経頭蓋超音波検査にて閉塞血管を同定し，rt-PA 静注療法中のモニタリングにも使用される場合がある．
頸部	oscillating thrombus	①急性頸動脈閉塞（脳梗塞急性期・神経症状出現時）	主に脳梗塞急性期において，頸動脈内に比較的均質なエコー輝度を有し，弾性が高い伸縮性のある血栓を認める場合がある．心周期に合わせて頭側に移動し，ゆっくりと元の位置に戻ることを観察する（oscillating thrombus）．oscillating thrombus は塞栓症を疑う重要な所見であるため，直ちに対応すべきである．なお，急性椎骨動脈閉塞の場合は可動性が明らかでないこともあるため，神経症状および MRI・MRA などの画像と合わせて判断する．
	フラップ（flap）＋二腔	②大動脈から波及した頸動脈解離（脳梗塞急性期・神経症状出現時）	意識障害などで頸動脈超音波検査を施行した際に，総頸動脈から内頸動脈に flap を認めた場合，頸動脈解離を考える．その際，大動脈からの進展であれば直ちに血圧の左右差，大動脈の評価及び外科的治療の適応判断が必要になる．放置すると致死的となる可能性が高いため，疑い段階でも報告が必要である．なお，スクリーニング検査で発見した場合には血圧の左右差やバイタルサインの変化，胸部症状，頭部症状などを確認し，異常がある場合は速やかに報告するが，異常がない場合は急ぐ必要はない．
	可動性プラーク・形状が変化したプラーク・急速に進行したプラーク	③動脈原性脳塞栓症（脳梗塞急性期・神経症状出現時）	検査時に可動性プラークを認めた場合は，脳梗塞（動脈原性脳塞栓症）の原因として考える必要がある．その際，新たに神経症状を認めた場合は脳梗塞を発症している可能性が高いため，速やかに MRI など他のモダリティで脳梗塞の有無を確認し，治療を開始する必要がある．可動性プラークを疑った場合は，外科的治療の可能性を想定し，明瞭にみえるよう拡大して観察し，3－5 秒程度はプローブを固定して動画を残すようにする．前回と形状が変化している場合や急速に進行している場合も神経症状が出現していれば脳梗塞の原因（あるいは再発の原因）となっている可能性が高いため，早急に対応する必要がある．
	心電図およびパルス波形の徐拍化	④頸動脈洞圧迫による失神（頸動脈洞症候群）	頸動脈エコー検査時において，検査に集中するあまり頸部（頸動脈洞）を圧迫することで反射性に徐脈，血圧低下，失神にいたる例がある．心電図を装着している場合やパルスドプラ法で計測している場合には急に徐脈となることで判断できるが，そうでなければ血管拍動を慎重に観察する必要がある．大部分は圧迫を解除することで改善するが，そのまま検査を続けると循環動態が変化して失神に至るため，直ちに対処が必要となる．

b　緊急所見：血管

直ちに対応すべき「緊急」所見		考慮すべき重篤な病態／疾患	解説（検査中でも中断し，直ちに対応すべき異常）
大動脈	新規のフラップ（flap）	①急性大動脈解離	大動脈解離とは，大動脈壁が中膜のレベルで 2 層に剥離し，大動脈の走行に沿ってある長さをもち 2 腔になった状態で，大動脈壁内に血流または血腫（血流のある型がほとんどであるが，血流のない＝血栓化した型もある）が存在する動的な病態である．通常，激烈な痛みを伴うことが多いが，急性大動脈解離の 6％程度は無痛性であり，検査室で偶発的に発見されることもある．急性大動脈解離は死亡例の 93％が 24 時間以内に死亡したと報告されており，救命は時間との闘いである．急性期の偽腔開存型が『緊急』の適応となるが，激しい胸部から背部痛を伴い大動脈内 flap が確認されれば緊急として対処すべきである．大動脈内のフラップのみならず，弓部分枝，腹部分枝（腹腔動脈，上腸間膜動脈，腎動脈），下肢動脈いずれのフラップも直ちに対応 / 報告すべき「緊急所見」である．分枝血管の解離から急性大動脈解離の診断に結びつくことがあり，また，分枝灌流障害の評価も重要であり，病態の全体像把握のためには造影 CT が必須であり，US では迅速性を最優先し，不必要に時間をかけないことが重要である． 急性大動脈解離の診断は多彩な症状により困難なこともあり，脳梗塞の合併や急性心筋梗塞の疑いにより線溶療法や PCI がおこなわれると救命率の低下につながる．
	腹部大動脈瘤＋周囲無エコーまたは血腫	②大動脈瘤破裂	腹部大動脈瘤破裂は死亡率が高く，可能な限り早く手術室へ搬送し出血をコントロールする必要がある．来院前・術前死亡率が高い疾患であり，血腫を伴う腹部大動脈瘤を認めた場合には無駄に検査に時間をかけてはならない．循環動態が安定していれば迅速な CT 検査が推奨されるが，不安定であれば手術室へ直行しなくてはならない．破裂の前駆症状として腹痛や腰痛がみられる場合があり，男性，65 才以上，喫煙，高血圧，家族歴，直径 5.5 cm 以上の腹部大動脈瘤の既往が高危険群となる．古典的な腹部大動脈瘤破裂の 3 徴（突然の腹痛・背部痛，血圧低下，腹部拍動性腫瘤）を全て認めるのは約 50％であり，失神を主訴とする例も少なからずある．
大動脈分枝	内臓動脈（SMA，CA，CHA，SpA 等）血管壁の断裂＋周囲の無エコーまたは血腫	内臓動脈破裂	腹部内臓動脈瘤の頻度は人口の約 1％とされ，脾（SpA）60％，肝（CHA）20％，上腸間膜動脈（SMA）5 ～ 8％，腹腔動脈（CA）4％，胃および胃大網動脈 2 ～ 4％，小腸・結腸動脈 2 ～ 3％，膵十二指腸動脈（PDA）2％である．破裂頻度は約 22％，部位別に脾 2 ～ 10％，肝約 20％，CA 約 10％で，胃や結腸などの瘤は破裂によって発見されることが多い． 破裂の予後は瘤径や部位により異なり，破裂死亡率は全体で 8.5％～ 28.3％，部位別は脾約 25％，肝約 35％，SMA 約 15％，CA 約 40％，腸の動脈瘤で約 20％，PDA で 50％を超えるとの報告もある．

c　緊急所見：心臓

直ちに対応すべき「緊急所見」	考慮すべき重篤な病態 / 疾患	解説（検査中でも中断し，直ちに対応すべき異常）
・冠動脈の支配領域と合致する新規の左室局所壁運動異常 ・左室下壁の壁運動異常に伴う右室壁運動異常	①急性冠症候群	急性冠症候群（ACS）は，冠動脈粥腫（プラーク）の破綻とそれに伴う血栓形成により冠動脈内腔が急速に狭窄，閉塞し，心筋が虚血，壊死に陥る病態を示す症候群であり，不安定狭心症と急性心筋梗塞および虚血に基づく心臓突然死を含む概念である．症状，身体所見から本病態が疑われた場合，先ず 12 誘導心電図と血液検査が施行される．心エコー図検査では，①責任冠動脈病変の推測，②心筋虚血範囲と程度の同定，③左室機能の評価，④機械的合併症の確認が可能である．ST 上昇型急性心筋梗塞の診断が明らかな場合は，このような評価を行うものの，心エコー図検査の施行により再灌流療法を遅らせてはいけない．一方，症状が典型的でなかったり，心電図で診断が明らかでなくとも，新規の左室局所壁運動異常を認めた場合には，ACS を念頭に置いた対応をする．
・全周性の心膜液貯留（極少量のことも有） ・拡張早期における右室と右房の虚脱 ・下大静脈の拡大と呼吸性変動減弱 / 消失	②心タンポナーデ	心タンポナーデとは心膜液貯留により心嚢内圧が上昇し，拡張期の静脈還流が障害されて心室充満に支障をきたす病態である．心拍出量低下と静脈うっ血が生じ，急性経過でしばしばショックに陥る．外傷，急性大動脈解離，急性心筋梗塞（ドレスラー症候群［Dressler's syndrome］を含む），心臓手術後の出血，診断治療手技の合併症（冠動脈穿孔や心筋の穿孔）などで急性ないし亜急性に発症した場合，心膜液貯留が極少量でも心タンポナーデに至ることがある．逆に，慢性心膜炎では全周性に多量の心膜液貯留を認めても，心タンポナーデには至っていないこともある．いずれにせよ，右室の拡張期虚脱所見は，治療のタイミングを決定するうえで重要である．
・大動脈の拡大（非拡大例もあり） ・大動脈内の新規のフラップ（flap） ・二腔（真腔と偽腔）の確認 ・偽腔内の血栓形成	③急性大動脈解離	血管の部を参照
・右室拡大，右室壁運動異常（McConnell サイン） ・三尖弁逆流血流速度の増加（右室圧上昇を伴う場合） ・右房，下大静脈の拡大	④急性肺血栓塞栓症	肺動脈が血栓塞栓子により閉塞する疾患が肺血栓塞栓症であり，その塞栓源の約 90％は下肢あるいは骨盤内の静脈で形成された血栓である．小さな血栓塞栓子の場合は症状が乏しいこともあるが，骨盤内･下肢の深部静脈で大きな血栓が形成され，遊離して塞栓化した場合，肺血管床の閉塞具合によりショック状態や突然死に至る可能性がある．右室拡大，右室壁運動異常，肺高血圧を認めた場合には，本症を疑い緊急対応を要する．
・新規の心腔内可動性 異常構造物	⑤新規の可動性心腔内腫瘤（血栓，腫瘍，疣腫）	心腔内に新しく腫瘤を認めた場合，血栓，腫瘍あるいは疣腫の鑑別を要するが，いずれにしても大きさが 1 cm 以上あり，可動性に富む腫瘤や辺縁が不整な腫瘤は，脳塞栓症など全身の塞栓症の原因となる可能性があり，迅速な対応をとる必要性がある．それぞれの鑑別は，臨床背景，腫瘤の存在する場所，付着部位，性状などを参考にするが，エコー検査で正式な組織型の診断は困難である．
・左室から右室へのシャント血流 ・シャント血流観察部位の左室局所壁運動異常	⑥急性心筋梗塞に伴う心室中隔穿孔	急性心筋梗塞の所見があり，かつカラードプラ法で心室中隔に左室から右室へのシャント血流を認める場合は，心室中隔穿孔である．急性心筋梗塞の 1 ～ 3％に生じ，死亡の 5％を占める．多くは心筋梗塞後 7 日以内に生じ，突然生じる thrill を伴う汎収縮期雑音と穿孔数時間後に生じる心不全で発見される．穿孔は数 mm から数 cm におよびシャントの大きい例や心機能障害合併例ではショックとなる．前壁梗塞では心尖部中隔に，下壁梗塞では心基部付近に生じることが多い．近年は残存心筋の保護や左室拡大予防の面から早期に手術されるようになっている．
・左室壁が局所的に菲薄化して瘤状に突出（瘤を形成する壁に筋層を含まない）	⑦新規の仮性心室瘤	心室壁が菲薄化して瘤状に突出した部分を心室瘤という．心室瘤は，瘤壁に筋層が存在している真性心室瘤と，筋層が欠落し瘤壁が心膜組織（epicardium，pericardium）からなる仮性心室瘤に大別される．いずれも，心筋梗塞症に合併するものがほとんどで，まれに胸部外傷や心サルコイドーシス，心臓手術後などによるものが報告されている．仮性心室瘤は心破裂の前段階の一つであり，早期外科的修復の適応である．
・新規の重症僧帽弁逆流（カラードプラ法） ・乳頭筋または腱索の断裂 ・連続波ドプラ法による僧帽弁逆流波形のカットオフサイン	⑧乳頭筋・腱索断裂に伴う急性重症僧帽弁逆流	急性心筋梗塞の所見があり，重症僧帽弁逆流を伴う場合，その原因として乳頭筋断裂あるいは腱索断裂を考える必要がある．部分もしくは全乳頭筋断裂の頻度はまれであるが，しばしば致命的な合併症となる．前乳頭筋は前下行枝および対角枝の二重支配を受けているのに対して，後乳頭筋は後下行枝のみに支配されているため，後乳頭筋断裂の頻度は前乳頭筋断裂の 3 ～ 6 倍に達する．大梗塞に生じやすい心室中隔穿孔に比し，比較的小梗塞に生じやすい．
・僧帽弁前尖の異常前方運動（SAM） ・心室中隔基部の肥厚（肥大型心筋症あるいは S 字状中隔） ・左室流出路血流速度の増大（4.0 m/s 以上）	⑨新規の重症左室流出路狭窄	左室内腔狭窄による圧較差の有無は，突然死リスク評価において重要であり，安静時，さらに座位や半座位にてバルサルバ手技を行い検出を試みる必要がある．肥大型心筋症，S 字状中隔心，タコツボ症候群では，僧帽弁前尖の異常前方運動（SAM）に伴う左室流出狭窄をきたす可能性があることを念頭において，心エコー図検査を行う必要がある．また，僧帽弁手術後に SAM が生じてショックになることがあり，特に僧帽弁術直後の低血圧では SAM の出現に注意する必要がある．
・心室細動，心室頻拍，高度･完全房室ブロック，高度徐脈，ペースメーカー機能不全など	⑩重篤な不整脈	心エコー図検査を行う際，心電図の同時記録が推奨されている．心電図は心時相の同定に役立つのみならず，致死的不整脈の検出にも用いられるべきである．

d　緊急所見：腹部

臓器別	直ちに対応すべき「緊急所見」	考慮すべき重篤な疾患 / 病態	解説（検査中でも中断し，直ちに対応すべき異常）
腹部全般	デブリエコーを伴う腹腔・後腹膜腔の液体貯留 （＊デブリエコー：液体の中に現れる沈殿物などに由来するエコー）	①臓器損傷	外傷にて緊急エコーを施行した際にみられる腹腔・後腹腹腔の液体貯留は常に臓器損傷の可能性を考えるべきである．腹部臓器における損傷は単に出血によるショックだけではなく，さらに腹部臓器がもつ組織液などの腹腔内への放出にて発生する 2 次的な反応にも注意する必要がある．被膜の断裂のみならず実質エコーの亀裂や欠損，不均質化がみられる場合は臓器の深在性損傷が示唆され，さらに緊急度が高くなる．
		②腹腔内出血	腹腔内への出血が示唆される腹水は，出血源が特定できなくても緊急として対応が必要である．
		③肝がん破裂 （その他臓器の腫瘍も含む）	肝がんの破裂はそれに続く腹腔内出血，出血性ショックが問題となる．破裂する腫瘍としては原発性肝がん，血管腫，腺腫，転移性肝腫瘍などがあるが，肝細胞癌の自然破裂が最も頻度が高く，その死亡率は 49 ～ 71％である．出血，肝不全，MOF（多臓器不全）が三大死因となっている．
		④妊娠反応（+） 異所性妊娠	上記疾患同様に，婦人科疾患にも留意する．腹腔内に貯留した液体が認められ，妊娠反応（+）にも関わらず子宮内に胎嚢を認めない場合は，子宮外妊娠の破裂による腹腔内出血を考える．未破裂の場合には子宮外に胎嚢が観察されることもあるが，破裂後（多くの場合は 7 ～ 8 週以降）には凝血塊はあっても必ずしも胎嚢を同定できるとは限らない．液体が腸骨窩に達する場合には，体格にもよるが少なくとも 500 ml 前後またはそれ以上の出血があるものと推定され，緊急手術を要する．
		⑤妊娠反応（-） 卵巣出血	腹腔内に貯留した液体が認められ，妊娠反応（-）の場合は，卵巣出血による腹腔内出血を考える．これは排卵後に生じる黄体に血液が貯留（出血黄体）し，それが破裂する（卵巣出血）ことにより腹腔内に血液貯留した状態である．月経（排卵）を有する年齢層の婦人は誰でも起こる可能性があり，単位時間あたりに出血する量や出血からの時間，凝血塊の器質化の状態によって超音波像も短時間で変化し得る．卵巣出血に，卵巣腫瘍や茎捻転を伴う場合がある．約 90％前後の症例では保存的治療となるが，卵巣動脈は腎動脈直下の腹部大動脈から分岐するため短時間で大量に出血し，急激に全身状態が悪化することがあるため緊急所見といえる．婦人科における腹腔内出血の代表的な原因疾患の一つである．
腹部血管	大動脈内新規のフラップ（flap）	①急性大動脈解離	血管の項参照
	腹部大動脈瘤 + 周囲の無エコーまたは血腫	②腹部大動脈瘤破裂	
	内臓動脈（SMA，CA，CHA，SpA 等）血管壁の断裂 + 周囲の無エコーまたは血腫	③内臓動脈破裂	

Table 4a　準緊急所見：頭頸部

部位	速やかに対応すべき「準緊急所見」	考慮すべき要注意疾患 / 病態	解説（検査後，速やかに対応すべき異常）
頭部	淡い脳実質内高輝度エコー所見（神経症状出現時）	①脳出血（急性期）	脳出血急性期においては，通常 CT や MRI などで出血部位と血腫量を確認し，脳梗塞と鑑別する．救急外来にてスクリーニング検査として経頭蓋超音波検査を行った場合，血腫が淡い高輝度で描出されると脳出血の判断材料となる．意識障害を呈している場合は速やかな開頭血腫除去術を考慮する．また，同時に異常血管を認めた場合は動静脈奇形や動静脈瘻の可能性も考えられるため，この場合も速やかな外科的治療の適応判断に繋がる．
頸部	可動性プラーク・形状が変化したプラーク・急速に進行したプラーク	①動脈原性脳塞栓症の危険因子（神経症状の出現なし）	検査時偶発的に可動性プラークを認めた場合は，脳梗塞の原因となることを想定し検査を行う．その際，同時に神経症状の有無が重要となるため，問診でも確認するとよい．新たな神経症状を訴えられた場合は緊急対応が必要となるが，無症状の場合は検査後速やかに専門医あるいは主治医へ報告し，MRI など他のモダリティで無症候性脳梗塞の有無を確認する．可動性プラークを疑った場合は，明瞭にみえるよう拡大して観察し，3 – 5 秒程度はプローブを固定して動画を残すようにする．同様に，前回と形状が変化している場合も脳塞栓症の危険性が高まるため，神経症状の有無を確認して検査を行う．
	内頸動脈狭窄	②動脈原性脳塞栓症および危険因子（脳梗塞急性期含む）	脳梗塞急性期の原因精査で頸動脈狭窄（特に内頸動脈狭窄）を認めた場合は，後に頸動脈内膜剥離術（carotid endarterectomy：CEA）や，頸動脈ステント留置術（carotid artery stenting：CAS）を行うことを想定して狭窄部位の評価を行う．その際，プラーク性状，可動性の有無，狭窄率，狭窄長，高位分岐の有無，遠位部の評価などを追加する．NASCET 法や ECST 法ではプラーク性状および高位分岐の有無により正確な狭窄率の評価が困難である場合が多いため，基本的には収縮期最大血流速度（peak systolic velocity：PSV）で評価する．PSV が 125 – 130 cm/s 以上で NASCET 法 50％相当，200 – 230 cm/s 以上で 70％以上に相当する．血流方向に合わせて適切な角度補正を行っておくことにも注意が必要である．無症候性に頸動脈狭窄を認めた場合も初回は同様に，検査終了後専門医あるいは主治医に速やかに報告し，MRI など他のモダリティで無症候性脳梗塞の有無を確認する．フォローの場合は明らかにプラーク形状が変化している，あるいは PSV が著増している場合は神経症状を確認して対応するが，変化がなければ急ぐ必要はない．
	CEA・CAS 後血流シグナルなし	③ CEA・CAS 後急性動脈閉塞（術直後）	CEA･CAS ともに内頸動脈狭窄に対する外科的治療であるが，急性期合併症として急性動脈閉塞がある．この際，頸動脈超音波検査で剥離部，あるいはステント留置部の血流を評価する．断層像で内腔に充実成分の有無を確認し，カラードプラやパルスドプラで血流がないことを確認する．急性動脈閉塞の場合，高率に脳梗塞を起こすことになるため，直ちに再開通を行う必要がある．なお，フォロー中に閉塞を認めた場合，神経症状が新たに出ていない場合は急ぐ必要はない．

b　準緊急所見：血管

速やかに対応すべき「準救急」所見		考慮すべき要注意の病態 / 疾患	解説（検査後，速やかに対応すべき異常）
大血管	瘤＋ to and fro 所見	①仮性動脈瘤	大動脈壁の破綻による瘤であり，真性瘤で認める内膜・中膜・外膜の三層構造は認めず，最外層は線維性被膜のみからなる（外膜の一部が含まれることがある）．仮性瘤においては入口部において to and fro pattern 血流を認めることが診断の決め手となる．外傷や感染によるものの他，術後の吻合部における発生に留意する．
	胸部瘤瘤径 55 mm 以上	②胸部大動脈瘤	無症候性の非解離性上行大動脈瘤においては，瘤径 55 mm 以上の場合に侵襲的治療を行うことが推奨クラスⅠである．Marfan 症候群では，瘤径 50 mm 以上で侵襲的治療が推奨され（クラスⅠ），妊娠・産褥期に解離リスクが高いことから，妊娠希望の女性では 40 mm 以上で予防的治療が考慮される．胸腹部大動脈瘤においては瘤径 60 mm 以上で外科手術が考慮されるが，弓部でも瘤径 55 mm 以上で考慮されること，超音波検査における描出の容易さと頻度から上行大動脈瘤の瘤径を基準とする．
	腹部瘤瘤径 55 mm 以上（直径，最大短径）	③腹部大動脈瘤	無症候性の非破裂性腹部大動脈瘤においては，瘤径 55 mm 以上の場合に侵襲的治療を行うことが推奨クラスⅠである．腹部大動脈瘤破裂のリスクは，最大短径が大きいほど，拡張速度が速いほど，男性より女性の方が高くなる．ただし，瘤径が侵襲的治療の適応基準となるのは，腹部大動脈瘤の多くを占める紡錘型の大動脈瘤においてである．嚢状瘤は径が大きくなくとも破裂リスクが高く，侵襲的治療を考慮する（クラスⅡa）ため，瘤の形態観察も重要である．
	IVC 内腫瘤像と連続した肝・腎腫瘤像	④ IVC 内腫瘍塞栓をともなう肝・腎腫瘍	腫瘍が静脈内に進展し，それが延長して下大静脈にまで達したもので，腎細胞癌において腎静脈腫瘍栓を生じる頻度は 15 ～ 38%，下大静脈にまで腫瘍栓が及ぶものは 4 ～ 15%，肝細胞がんでは肝静脈から下大静脈にかけて 20%に腫瘍栓が認められた（剖検例）とされている．何れも発見時は早期の対応が必要である．
大動脈分枝	上腸間膜動脈内充実エコー＋血流シグナル欠損	①上腸間膜動脈閉塞（血栓症）	上腸間膜動脈閉塞症の発症頻度は 5.6 ～ 8.6 人 / 10 万人と稀な疾患ではあるが，死亡率は 24 ～ 94%と予後不良で，早期診断・治療が求められる．上腸間膜静脈は虚脱により径が SMA より細くなり，D ダイマー上昇も伴い，確定診断には造影 CT や血管造影を考慮する．
	内臓動脈瘤（SMA，CA，CHA，SpA 等）	②内臓動脈瘤	内臓動脈破裂の項参照
末梢動脈	閉塞所見（oscillating thrombus など）	①急性動脈閉塞（新規グラフト閉塞含む）	断層法とドプラ法にて動脈閉塞を確認する．oscillating thrombus（心拍動と同期し，長軸方向に伸長短縮する血栓）は塞栓症（急性動脈閉塞）を強く疑う所見であり，迅速な血行再建と塞栓源の検索が必要となる．しかしながら，oscillating thrombus を認めない場合には，超音波所見のみによる急性閉塞と慢性閉塞の鑑別は困難である．石灰化にて超音波断層像が得にくい場合には末梢側の血流を記録する．
	瘤＋ to and fro 所見	②仮性動脈瘤	動脈壁の破綻による瘤であり，真性瘤で認める内膜・中膜・外膜の三層構造は認めず，最外層は線維性被膜のみからなる（外膜の一部が含まれることがある）．仮性瘤においては入口部において to and fro pattern 血流を認めることが診断の決め手となる．医原性が多く，外傷や感染，術後吻合部における発生にも留意する．
下肢静脈	近位型血栓（中枢型血栓）	深部静脈血栓症急性期	腸骨静脈はカラードプラ法，大腿静脈と膝窩静脈は静脈圧迫法により評価するが，急性期血栓は柔らかいので強く圧迫しないことが肝要である．急性期血栓では直接所見として，静脈径の拡張と血栓充満像を認めるが，エコー輝度が低い時に血栓充満像が確認しにくいことに留意する．血流誘発法は血栓遊離の危険性から血栓が疑われる場合には施行しない．
	浮遊型血栓		浮遊型の急性期血栓は遊離して急性肺血栓塞栓症を生じる可能性が高い．浮遊血栓は血栓の末梢の部分は血管壁に固着し，それより中枢の部分が静脈壁に固着せず，内腔に浮遊している形態と定義される．浮遊血栓を確認したならば，肺血栓塞栓症の合併を疑い，心臓超音波検査や造影 CT による評価を行う．

c　準緊急所見：心臓

速やかに 対応すべき「準緊急所見」	考慮すべき要注意病態 / 疾患	解説（検査後，速やかに対応すべき異常）
・弁葉の急激な可動性低下，弁口血流速度の急激な増大 ・人工弁の弁輪縫着部の動揺，縫合部離開，急激な弁周囲逆流の増加（カラードプラ法） ・血栓，パンヌスなどの存在	①急激な血行動態変化を生じうる人工弁機能不全	人工弁に用いられる金属構造に起因する音響陰影によって経胸壁アプローチのみでは評価しにくいこともしばしばあり，そのような場合，経食道心エコー検査（TEE）が有用である．特に僧帽弁位人工弁周囲逆流の診断には，TEE でのみ正しい診断が可能である．
・僧帽弁口血流速波形が偽正常化～拘束型 ・肺高血圧 ・左房拡大 ・下大静脈の拡大と呼吸性変動の低下	②心不全の新規発症，急性増悪	心不全が疑われて心エコー図検査が依頼された場合，依頼医は直ちに結果を確認するだろうが，定期的なフォローアップ検査，術前心機能評価などで検査が依頼され，心不全の発症や病態の悪化を示唆する所見が得られた場合には依頼医に報告しておくのがよい．心不全は早く治療を開始するほど予後が良いためである．
・重症弁狭窄 ・重症弁逆流	③新規の重症弁膜症	心雑音や胸部レントゲン写真などの異常から弁膜症が疑われて心エコー図検査が依頼されたのではない場合，新規に重症弁膜症を認めた場合には報告したほうがよい．重症弁狭窄，特に重症大動脈弁狭窄は突然死や心不全発症のリスクが高く，依頼医が検査結果を確認するまでの時間にイベントが発生する可能性がある．重症僧帽弁逆流あるいは重症大動脈弁逆流も，新規発見された場合には，依頼医に一報しておくことが望ましい．

d　準緊急所見：腹部

臓器別	速やかに対応すべき「準緊急所見」	考慮すべき要注意疾患 / 病態	解説（検査後，速やかに対応すべき異常）
腹部全般	フリーエアー	消化管穿孔	フリーエアーは，ほぼ消化管穿孔の確定診断となる．いずれの部位にも生じる可能性があり，潰瘍穿孔，悪性腫瘍，異物，虚血など原因も様々である．胃や腸管の内容物が腹腔内へ放出されることにより，強い疼痛を伴って突然発症し，悪心・嘔吐がみられる．放置することで致死率が急激に上昇するため迅速に外科的治療が必要となる．
腹部血管	瘤径 5.5 cm 以上の瘤	① 5.5 cm を超える腹部大動脈瘤	血管の項参照
	IVC 内腫瘤像と連続した肝・腎腫瘤像	② IVC 内腫瘍塞栓をともなう肝・腎腫瘍	
	上腸間膜動脈内の充実エコー＋血流シグナルの欠損	③上腸間膜動脈閉塞症	
	内臓動脈瘤（SMA，CA，CHA，SpA 等）	④内臓動脈瘤	
消化管	蠕動の消失した腸管拡張	①絞扼性腸閉塞	絞扼性腸閉塞は腸管の循環障害を伴い，壊死，穿孔へと移行し，放置すれば致死的となる．原因はヘルニア嵌頓，索状物による圧排，捻転など様々ではあるが，腸閉塞を発見した際に蠕動が消失していれば絞扼性の可能性を疑い準緊急として対応する．
	multiple concentric ring sign	②腸重積	腸重積は自然に解除されない限り，高率に絞扼性腸閉塞へと移行するため準緊急として対応する．小児では回盲部での大腸－小腸重積が多く，成人では腫瘍が先進部となることが多い．
肝　臓	充実性腫瘤の多発や cluster sign	①多発肝転移	癌の肝転移は肝の大部分を転移巣が占めるような状況になっても症状に乏しいことが多い．至急原発巣の検索や治療が必要である．
	発熱や圧痛を伴う肝腫瘤像	②肝膿瘍	肝膿瘍は，内部が充実性，混合性，嚢胞性と経過により変化し，診断が遅れた場合には予後不良で，敗血症，細菌性ショック，播種性血管内凝固症候群（DIC）に移行するため準緊急として対処する．右季肋部痛，発熱（38℃ 以上の発熱，および弛張熱），悪心，嘔吐などの症状に超音波所見が合致する場合は強く疑う．
胆　道	発熱を伴う肝外胆管拡張	①急性胆管炎	急性胆管炎は胆汁うっ滞に感染を伴い発症する．多くの場合は結石や腫瘍による閉塞性黄疸に合併し，放置すれば敗血症や DIC に移行するリスクがあり，迅速な対応が必要となる． 発熱，右季肋部痛などの症状に肝外胆管拡張所見がみられたら強く疑う．
	肝内胆管拡張	②閉塞性黄疸	閉塞性黄疸は放置することで高率に感染を合併して胆管炎へ移行するため，急性胆管炎と同等に扱う．
	液体貯留を伴う胆嚢腫大	③急性胆嚢炎	急性胆嚢炎は重症化すれば致命的な状態に陥る可能性のある疾患で，急性期に適切な処置が必要である．US では局所の炎症の程度しか把握できず，重症化の判断ができないため，診断されれば準緊急として対処する．急性胆嚢炎の超音波像は継時的に変化し，発症初期では典型像を呈さない場合が多いが，胆嚢腫大は先ず最初に出現する変化であり，周囲に腹水を伴う腫大がみられた場合，そのまま探触子で圧迫し，疼痛の有無を確認する（sonographic Murphy’s sign）．
膵　臓	液体貯留を伴う膵腫大	急性膵炎	急性膵炎は消化酵素により膵が自己消化を受ける病態であり，他の隣接する臓器や遠隔臓器にも影響を及ぼし得るものである．診断が得られ次第適切な治療を開始しなければならない． 心窩部痛，背部痛に加えて液体貯留を伴う膵腫大がみられれば急性膵炎が強く疑われる．
婦人科	圧痛あるいは渦巻き状の捻転像を伴う卵巣腫瘍	卵巣腫瘍茎捻転	卵巣腫瘍茎捻転は，ある程度の卵巣重量があってはじめて卵巣を支える靱帯の過伸展とねじれが生じておこるとされ，直径 6 cm 前後が目安とされる．逆に 10 cm 以上では骨盤内スペースの問題でねじれにくいとされる．180° 以上捻れると，靱帯を通る血管圧迫でうっ血，神経圧迫で疼痛が生じる．急に捻転した場合には下腹部の突然の激痛を認め，徐々に捻転した場合にはゆっくりと疼痛が増強する，あるいは痛みがはっきりしないが，超音波所見に大きな差を認めない．渦巻き状の捻転像は必ずしも観察されないこともある．自然に捻転が解除されることもあるが，うっ血するほどの捻転を放置すると組織壊死，癒着，出血・破裂などをきたすため準緊急といえる．
腎臓	両側の腎盂（腎杯）拡張	①両側水腎症	水腎症は機能的あるいは機械的尿路の通過障害により腎盂腎杯が拡張した状態を指す．水腎症に対して緊急に何らかの処置（内ステント留置や経皮的腎瘻造設等）を要するのは，特に両側に中等度以上の水腎を呈し腎機能障害を来している場合や，疼痛・発熱などの症状が著しく薬剤によるコントロールが困難な場合と考えられる．
	発熱や圧痛を伴う腫瘤像 （内部エコーを伴う液体貯留）	②腎膿瘍	腎膿瘍は急性腎盂腎炎による炎症部位が限局し，腎実質内に一部～数か所の炎症巣を生じ，急性巣状細菌性腎炎（acute focal bacterial nephritis:AFBN）と呼ばれる状態から，加療の遅れや免疫低下状態・糖尿病などの基礎疾患合併などで腎実質内に膿瘍を形成した状態である．腫瘤内部は充実性，混合性，嚢胞性と経過により変化し，大きな膿瘍は抗菌薬の効果が得られ難く経皮的なドレナージの適応となる．

	直ちに対応すべき「緊急所見（値）」	「生命が危ぶまれるほど危険な状態にあることを示唆する異常所見 / 値で，直ちに検査を中断し，対応を要すると判断される」
	直ちに対応すべき「緊急」所見	**考慮すべき重篤な病態 / 疾患**
頭部	他の頭蓋内動脈が描出できているにもかかわらず，対象頭蓋内動脈の描出ができない場合（神経症状出現時）	頭蓋内動脈閉塞（脳梗塞急性期）
頸部	oscillating thrombus	①急性頸動脈閉塞（脳梗塞急性期・神経症状出現時）
	フラップ（flap）＋二腔	②大動脈から波及した頸動脈解離（脳梗塞急性期・神経症状出現時）
	可動性プラーク・形状が変化したプラーク・急速に進行したプラーク	③動脈原性脳塞栓症（脳梗塞急性期・神経症状出現時）
	心電図およびパルス波形の徐拍化	④頸動脈洞圧迫による失神（頸動脈洞症候群）
心臓	・冠動脈の支配領域と合致する新規の左室局所壁運動異常 ・左室下壁の壁運動異常に伴う右室壁運動異常	①急性冠症候群
	・全周性の心膜液貯留（極少量のこともある） ・拡張早期における右室と右房の虚脱 ・下大静脈の拡大と呼吸性変動の減弱 / 消失	②心タンポナーデ
	・右室拡大，右室壁運動異常（McConnell サイン） ・三尖弁逆流血流速度の増加（右室圧上昇を伴う場合） ・右房，下大静脈の拡大	③急性肺血栓塞栓症
	・新規の心腔内可動性 異常構造物	④新規の可動性 心腔内腫瘤（血栓，腫瘍，疣腫）
	・左室から右室へのシャント血流 ・シャント血流観察部位の左室局所壁運動異常	⑤急性心筋梗塞に伴う心室中隔穿孔
	・左室壁が局所的に菲薄化して瘤状に突出（瘤を形成する壁に筋層を含まない）	⑥新規の仮性心室瘤
	・新規の重度僧帽弁逆流（カラードプラ法） ・乳頭筋または腱索の断裂 ・連続波ドプラ法による僧帽弁逆流波形のカットオフサイン	⑦乳頭筋・腱索断裂に伴う急性重症僧帽弁逆流
	・僧帽弁前尖の異常前方運動（SAM） ・心室中隔基部の肥厚（肥大型心筋症あるいはS字状中隔） ・左室流出路血流速度の増大（4.0 m/s 以上）	⑧新規の重症左室流出路狭窄
	・心室細動，心室頻拍，高度･完全房室ブロック，高度徐脈，ペースメーカー機能不全など	⑨重篤な不整脈
腹部	デブリエコーを伴う腹腔・後腹膜腔の液体貯留 ＊デブリエコー：液体の中に現れる沈殿物などに由来するエコー	①臓器損傷
		②腹腔内出血
		③肝がん破裂
		④妊娠反応（＋）　異所性妊娠
		⑤妊娠反応（－）　卵巣出血
腹部血管	内臓動脈血管壁の断裂＋周囲の無エコーまたは血腫	内臓動脈瘤破裂
大動脈	新規のフラップ（flap）	①急性大動脈解離
	腹部大動脈瘤＋周囲無エコーまたは血腫	②大動脈瘤破裂

	速やかに対応すべき「準緊急所見（値）」	「生命が危ぶまれるほど危険な状態にあることを示唆する異常所見 / 値で，検査後直ちに対応を要すると判断される」
	速やかに対応すべき「準緊急」所見	**考慮すべき重篤な病態 / 疾患**
頭部	淡い脳実質内高輝度エコー所見（神経症状出現時）	①脳出血（急性期）
頸部	・可動性プラーク ・形状が変化したプラーク ・急速に進行したプラーク	②動脈原性脳塞栓（神経症状の出現なし）
	CEA・CAS 後血流シグナルなし	③ CEA・CAS 後急性動脈閉塞（術直後）
心臓	・弁葉の急激な可動性低下，弁口血流速度の急激な増大 ・人工弁の弁輪縫着部の動揺，縫合部離開，急激な弁周囲逆流の増加（カラードプラ法） ・血栓，パンヌスなどの存在	①急激な血行動態変化を生じうる人工弁機能不全
	・僧帽弁口血流速波形が偽正常化～拘束型 ・肺高血圧 ・左房拡大 ・下大静脈の拡大と呼吸性変動の低下	②心不全の新規発症，急性増悪
	・重症弁狭窄 ・重症弁逆流	③新規の重症弁膜症
腹部一般	フリーエアー	消化管穿孔
消化管	蠕動の消失した腸管拡張	①絞扼性腸閉塞
	発熱や圧痛を伴う肝腫瘤像	②肝膿瘍
胆道	発熱を伴う肝外胆管拡張	①急性胆管炎
	肝内胆管拡張	②閉塞性黄疸
	液体貯留を伴う胆嚢腫大	③急性胆嚢炎
膵臓	液体貯留を伴う膵腫大	急性膵炎
婦人科	圧痛あるいは渦巻き状の捻転像を伴う卵巣腫瘍	卵巣腫瘍茎捻転
腎臓	両側の腎盂（腎杯）拡張	①両側水腎症
	発熱や圧痛を伴う腫瘤像（内部エコーを伴う液体貯留）	②腎膿瘍
分枝動脈	上腸間膜動脈内充実エコー＋血流シグナル欠損	①上腸間膜動脈閉塞（血栓症）
	内臓動脈瘤	②内臓動脈瘤
大血管（腹部含）	腹部瘤径 55 mm 以上（直径，最大短径）	①腹部大動脈瘤
	IVC 内腫瘤像と連続した肝・腎腫瘤像	② IVC 内腫瘍塞栓を伴う肝・腎腫瘍
	瘤＋ to & fro 所見	③仮性動脈瘤
	胸部瘤瘤径 55 mm 以上	④胸部大動脈瘤
末梢動脈	閉塞所見（oscillating thrombus など）	①急性動脈閉塞（新規グラフト閉塞含む）
	瘤＋ to & fro 所見	②仮性動脈瘤
下肢静脈	近位型血栓（中枢型血栓）	深部静脈血栓症急性期
	浮遊型血栓	

日本超音波医学会：超音波検査時の「直ちに報告すべき異常値 / 異常所見」検討小委員会　提示