

出生前に診断された血栓形成を伴う胎児腹腔内臍帯静脈瘤の1例

樋口 隆幸 山口摩佑子 浅井 哲

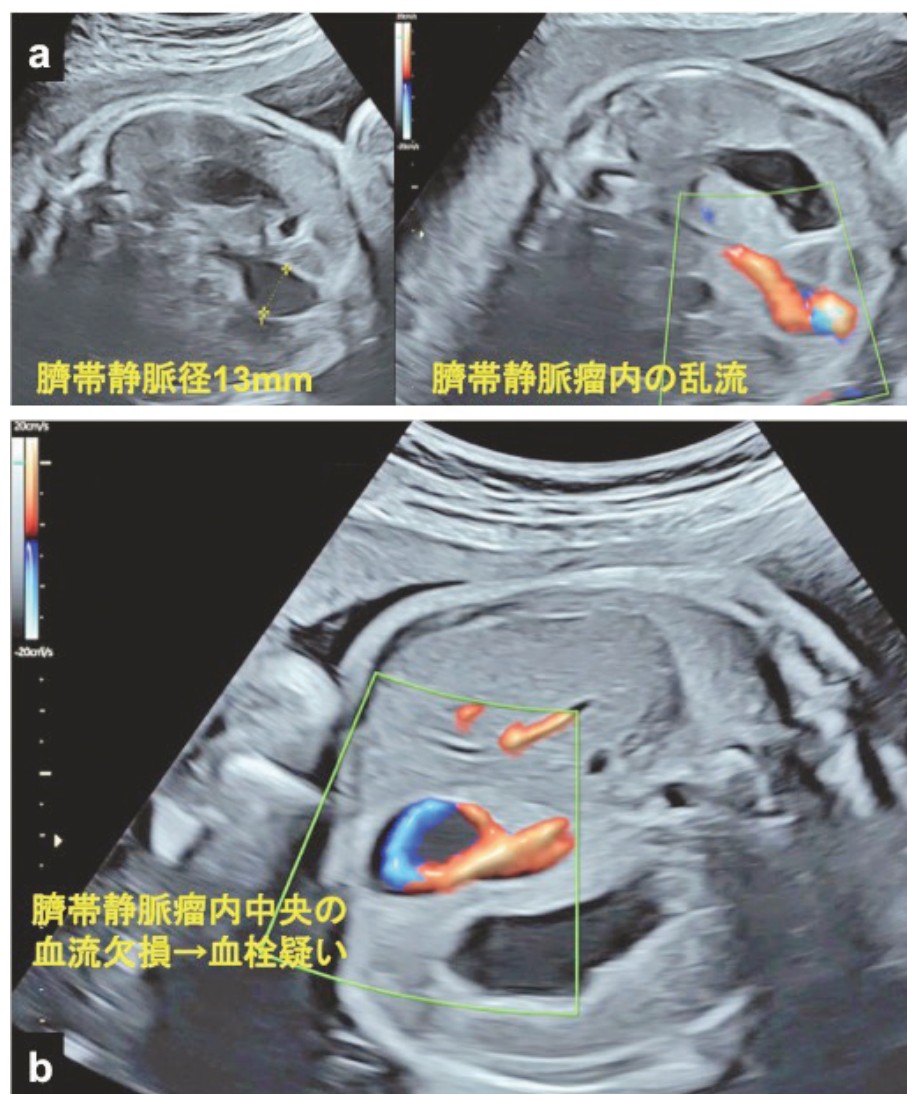


Fig. 1 胎児超音波像（使用機器：Voluson E10, RM6C プローブ）。a 妊娠 31 週。b 妊娠 34 週

症例は 31 歳，1 妊 0 産，自然妊娠。前医妊婦健診で胎児腹部嚢胞を指摘され，精査目的で当院紹介となった。妊娠 31 週の胎児超音波検査では腹腔内腹側で臍静脈が管径 13 mm と拡張し，カラードプ

ラ法で畝る血流が認められた。胎児腹腔内臍帯静脈瘤の診断に至った（Fig. 1 a）。妊娠 34 週，臍帯静脈瘤の管径は 14 mm で，カラードプラ法で瘤内中央に 10 mm 大の血流欠損が認められた。血流は欠

A case of prenatal diagnosis of fetal intra-abdominal umbilical vein varix with thrombosis

Keywords: fetal intra-abdominal umbilical vein varix, prenatal diagnosis, ultrasonography

新百合ヶ丘総合病院産婦人科

Takayuki HIGUCHI, SJSUM, Mayuko YAMAGUCHI, Satoshi ASAI, SJSUM

Department of Obstetrics and Gynecology, Shin-yurigaoka General Hospital, 255 Furusawa Asao, Kawasaki, Kanagawa 215-0026, Japan

Corresponding Author: Takayuki HIGUCHI (tkp_h@rakumail.jp)

Received on October 26, 2024; Revision accepted on January 7, 2025 J-STAGE. Advanced published. date: March 18, 2025